This is a digital copy of a book that was preserved for generations on library shelves before it was carefully scanned by Google as part of a project to make the world's books discoverable online.

It has survived long enough for the copyright to expire and the book to enter the public domain. A public domain book is one that was never subject to copyright or whose legal copyright term has expired. Whether a book is in the public domain may vary country to country. Public domain books are our gateways to the past, representing a wealth of history, culture and knowledge that's often difficult to discover.

Marks, notations and other marginalia present in the original volume will appear in this file - a reminder of this book's long journey from the publisher to a library and finally to you.

**Usage guidelines**

Google is proud to partner with libraries to digitize public domain materials and make them widely accessible. Public domain books belong to the public and we are merely their custodians. Nevertheless, this work is expensive, so in order to keep providing this resource, we have taken steps to prevent abuse by commercial parties, including placing technical restrictions on automated querying.

We also ask that you:

+ *Make non-commercial use of the files* We designed Google Book Search for use by individuals, and we request that you use these files for personal, non-commercial purposes.

+ *Refrain from automated querying* Do not send automated queries of any sort to Google's system: If you are conducting research on machine translation, optical character recognition or other areas where access to a large amount of text is helpful, please contact us. We encourage the use of public domain materials for these purposes and may be able to help.

+ *Maintain attribution* The Google "watermark" you see on each file is essential for informing people about this project and helping them find additional materials through Google Book Search. Please do not remove it.

+ *Keep it legal* Whatever your use, remember that you are responsible for ensuring that what you are doing is legal. Do not assume that just because we believe a book is in the public domain for users in the United States, that the work is also in the public domain for users in other countries. Whether a book is still in copyright varies from country to country, and we can't offer guidance on whether any specific use of any specific book is allowed. Please do not assume that a book's appearance in Google Book Search means it can be used in any manner anywhere in the world. Copyright infringement liability can be quite severe.

**About Google Book Search**

Google's mission is to organize the world's information and to make it universally accessible and useful. Google Book Search helps readers discover the world's books while helping authors and publishers reach new audiences. You can search through the full text of this book on the web at `http://books.google.com/`

2 45 0173 6667
LANE MEDICAL LIBRARY STANFORD

# Diagnostik und Therapie

der

# Geschwülste des Nervensystems

von

Prof. Dr. H. Oppenheim

LANE

MEDICAL LIBRARY

LEVI COOPER LANE FUND

# Beiträge zur Diagnostik und Therapie der Geschwülste im Bereich des zentralen Nervensystems.

Von

Prof. Dr. H. Oppenheim.

# BEITRÄGE

ZUR

# DIAGNOSTIK UND THERAPIE

DER

# GESCHWÜLSTE

IM BEREICH DES

# ZENTRALEN NERVENSYSTEMS

VON

**PROF. DR. H. OPPENHEIM**
IN BERLIN

MIT 20 ABBILDUNGEN IM TEXT UND 6 TAFELN

LANE LIBRARY

**BERLIN 1907**
**VERLAG VON S. KARGER**
KARLSTRASSE 15

Ka

ALLE RECHTE, BESONDERS DAS DER ÜBERSETZUNG IN FREMDE SPRACHEN, VORBEHALTEN.

LANE LIBRARY

Published 2 January 1907. Privilege of copyright in the United States reserved under the act approved March 8, 1905, by S. Karger-Berlin.

WI66
C62
1907

Sr. Exzellenz dem Wirklichen Geheimrat

# Herrn Professor Dr. von Bergmann

dem deutschen Führer der modernen Hirnchirurgie

zu seinem siebzigsten Geburtstage

in Dankbarkeit und Verehrung gewidmet.

46654

# Vorwort.

Die nachstehenden Mitteilungen beziehen sich auf Beobachtungen, welche ich in den letzten drei Jahren anzustellen Gelegenheit hatte, doch werde ich hier und da auf Erfahrungen aus früherer Zeit zurückverweisen müssen, die zum Teil schon in meinem Lehrbuch der Nervenkrankheiten und der Monographie über die Gehirngeschwülste, zum Teil in besonderen Abhandlungen Berücksichtigung oder ausführliche Besprechung gefunden haben.

Entsprechend dem Prinzip, das ich in meinem Stuttgarter Referat (Naturforscherversammlung 1906) befolgt habe, will ich auch in dieser umfassenderen Mitteilung nur solche Fälle verwerten, die der operativen Behandlung unterzogen worden sind. Das soll der leitende Gesichtspunkt sein.

Jeder, der auf dem Gebiet der Neuro-Chirurgie Erfahrungen gesammelt hat, hat die Verpflichtung, sie zur allgemeinen Kenntnis zu bringen. Mir selbst hat sich diese Gelegenheit nun in besonders reichem Maße geboten dank meiner langjährigen Beziehungen zu der von Bergmannschen Klinik und ihren Leitern sowie zu einer Reihe anderer hervorragender Chirurgen, unter denen ich die Herren Sonnenburg und F. Krause in erster Linie nenne. Daraus hat sich dann allmählich eine Art von spezialistischem Ruf entwickelt, dem ich eine stets wachsende Erweiterung meiner Kenntnisse auf diesem Gebiete, manche Freude des Erfolges, aber auch die Leiden der Enttäuschung, des Mißerfolgs, das schwer lastende Gefühl der Verantwortlichkeit und all die Aufregungen des Harrens und

Erwartens, mit denen diese Tätigkeit vor allen anderen verknüpft ist, verdanke.

Es mag mir erlaubt sein, hier bei einer Zusammenfassung der persönlichen Erfahrungen von den Hinweisen auf die Literatur abzusehen — ein Verfahren, dem ich sonst durchaus abgeneigt bin, das aber hier schon aus äußeren Gründen (Umfang des Materials) berechtigt erscheint.

Da es sich vielfach um Beobachtungen der Privatpraxis und um Aufzeichnungen handelt, die von verschiedenen Ärzten an verschiedenen Orten, auch unter verschiedenen Gesichtspunkten gemacht worden sind, haben manche der Krankengeschichten etwas Ungleichmäßiges oder selbst Lückenhaftes, ohne daß ihr Wert dadurch jedoch wesentlich geschmälert wird.

Berlin, im November 1906.

**H. Oppenheim.**

Aus der reichen Kasuistik der

## Hirntumoren,

bei denen ich im Laufe der letzten 3 Jahre Anlaß fand, die chirurgische Hilfe in Anspruch zu nehmen, möchte ich zunächst einige Fälle zu einer ausführlicheren Schilderung auswählen, die in diagnostischer Hinsicht oder wegen des therapeutischen Resultates ein besonderes Interesse beanspruchen können.

### Beobachtung I.

C. J., 35 Jahre alt, war früher stets gesund, nur machte sich in den letzten Jahren eine allgemeine Nervosität bemerklich, die er auf Überanstrengung im kaufmännischen Berufe bezog. Besonders quälte ihn eine Art von Phobie am offenen Fenster, in der Eisenbahn, am Wasser. — Seit Ende vorigen Jahres passierte es ihm zuweilen, daß er in der Unterhaltung den Faden verlor und nicht recht auffaßte, was andere sagten, aber er konnte das durch energische Selbstbeherrschung überwinden. Im März des Jahres 1906 stellte sich ein Kopfschmerz ein, der gleich in großer Heftigkeit, aber intermittierend, nur jeden zweiten bis dritten Tag auftrat, während Patient in der Zwischenzeit sich ganz frei fühlte.

Der Schmerz hatte seinen Sitz in der Hinterhaupts-, Nacken- und Rückengegend und zwar betraf er stets beide Seiten, resp. die Mitte.

Ein Aufenthalt in Lugano brachte keine Linderung. Als die Paroxysmen sich nach der Rückkehr noch steigerten, wandte sich der Kranke an mich. Bei der ersten Untersuchung, die ich am 25. April vornahm, war der Befund bis auf eine unbedeutende Milzschwellung ein negativer. Im Hinblick darauf und den intermittierenden Charakter des Schmerzes, der fast einem tertianen Typus entsprechend auftrat, nahm ich zunächst eine Intermittens larvata unter dem Bilde der Occipitalneuralgie an und verordnete Chinin, das auch zunächst den Schmerz koupierte. Dann folgten ein paar

Tage, in denen neurasthenische und hypochondrische Beschwerden in den Vordergrund traten — Furcht vor Paralyse, an der der Vater des Patienten gelitten hatte. Als ich etwa Anfang Mai — circa 10 Tage nach der ersten Konsultation — ihn aufs neue untersuchte, konstatierte ich eine Netzhautblutung in der Umgebung der rechten Papille. Der vorher schon aufgetauchte Verdacht, daß ein Tumor vorliege, erhielt damit eine starke Stütze. Wenige Tage darauf fand ich schon eine deutliche Neuritis optica rechts, die links noch kaum angedeutet war, und der Befund wurde von dem hinzugezogenen Professor Silex bestätigt. Desgleichen konnte ich auf der Höhe eines Kopfschmerzanfalls, der jetzt von rasender Heftigkeit war, Pulsverlangsamung feststellen.

Innerhalb der nächsten Wochen, d. h. im Laufe des Mai, vervollständigte sich die Symptomatologie dann zu folgendem Krankheitsbild: Kopfschmerz, Erbrechen, Schwindel beim Aufrichten, doppelseitige Stauungspapille mit zahlreichen Blutungen, anfangs unvollkommene, später vollkommene Hemianopsia homonyma bilateralis dextra, Herabsetzung der zentralen Sehschärfe, Schreib- und Lesestörung, teils durch die Sehschwäche bedingt, zum Teil aber auch vom Charakter der Alexie und Agraphie, Orientierungsstörungen, optische Halluzinationen in den hemianopischen Gesichtsfeldpartien.

Die Hemianopsie war anfangs so unvollständig, daß ihr Nachweis nur schwierig — durch eine früher von mir beschriebene Methode — gelang und der Ophthalmologe noch an ihrer Existenz zweifelte. Nach und nach wurde sie jedoch deutlicher und vollständiger.

Ich stellte jetzt die Wahrscheinlichkeitsdiagnose: Tumor im Bereich des linken Lobus occipitalis und verordnete zunächst neben dem schon von vornherein verabreichten Jodkalium eine Merkurial-Inunktionskur. Unter dieser nahm der Kopfschmerz an Intensität ab, trat auch seltener auf — aber es ließen sich nun bald leichte Ausfallserscheinungen in der rechten Körperseite nachweisen, nämlich eine ganz geringe Hemiparesis, eine ebenso geringfügige Hemihypaesthesia dextra — für taktile Reize, Lageempfindung und Stereognostik — und eine schwach ausgesprochene Hemiataxia dextra. Spastische Erscheinungen fehlten. Die von vornherein ventilierte Operationsfrage mußte nun mit größerer Dringlichkeit aufgeworfen werden, umso-

mehr, als auch Benommenheit, Schlafsucht und psychische Anomalien hinzutraten.

Der am 1. Juni hinzugezogene Professor F. Krause sprach sich auf Grund meiner Darlegungen und seiner persönlichen Untersuchung für die Operation aus. Ich setzte der Familie meine Auffassung und die Chancen auseinander und überließ ihr die Entscheidung, die zu Gunsten der operativen Behandlung ausfiel.

Meine Diagnose und therapeutischen Vorschläge formulierte ich am 8. Juni mit folgenden Worten (schriftlich zu Protokoll gegeben — ein Verfahren, das ich in diesen Fällen in der Regel einschlage und warm empfehlen kann.): „Wahrscheinlich Neubildung. Sitz nur mit einem gewissen Maß von Wahrscheinlichkeit im Marke des linken Lobus occipitalis anzugeben. Der tiefe Sitz und die Doppelseitigkeit der Kopfschmerzen scheinen darauf hinzuweisen, daß er bis nahe ans Tentorium dringt. Da Jod, Hydrargyrum und alle sonstigen Mittel erfolglos blieben, wird eine operative Behandlung in Vorschlag gebracht mit dem Hinweis auf die Schwierigkeit der Lokaldiagnose, die Gefahren des Eingriffs und die geringen Chancen bezüglich eines Heilerfolgs.

Es ist einmal nicht sicher, nicht einmal sehr wahrscheinlich, daß es gelingt, bis an den Tumor heranzudringen, dann aber noch unwahrscheinlicher, daß er radikal entfernt werden kann. Eine Möglichkeit liegt jedoch vor, namentlich bei zystischem Charakter. Die Trepanationsöffnung ist ziemlich groß anzulegen, so daß der hintere Abschnitt der konvexen Oberfläche des linken Lobus occipitalis freiliegt bis nahe an den hinteren Pol des Lobus temporalis heran und der Operateur sowohl medialwärts bis nahe an den Cuneus herandringen kann (wenn auch nur mit dem palpierenden Finger) als auch basalwärts bis zu dem auf dem Tentorium aufruhenden Teil des Occipitallappens. Indes könnte, um den Knochendefekt nicht zu groß zu machen, das Fenster auch erst nachträglich erweitert werden."

Patient fand nun Aufnahme in das Hansa-Sanatorium. Dort wurde von F. Krause die operative Behandlung zweizeitig ausgeführt, derart, daß der erste Akt, die Trepanation, am 13. Juni vorgenommen wurde. Diese brachte schon eine wesentliche Erleichterung, eine Verringerung der subjektiven Beschwerden, vor allem des Kopfschmerzes.

Der zweite Akt, bei dem ich zugegen war, folgte dann am 25. Juni.

Nach Eröffnung der Dura mater, die am medialen hinteren Pole, über dem Tentorium und an der Basis des Lobus occipitalis mit dem Hirn resp. den weichen Häuten verwachsen ist, aber bis auf eine kleine Stelle stumpf abgelöst werden kann, tritt sofort an der hinteren Oberfläche des Lobus occipitalis und im Cuneus der sich durch Farbe und Gestalt deutlich abhebende etwa hühnereigroße Tumor hervor (Fig. 1, Tafel III-IV), der scharf abgegrenzt und glattwandig ist, so daß er fast wie das Ei aus dem Nest herausgenommen, resp. stumpf mit dem Finger herausgeschält werden kann. Die mikroskopische Untersuchung kennzeichnet ihn als Spindelzellensarkom.

Auf die Details der Operation und die rein chirurgischen Fragen soll hier nicht eingegangen werden. Der postoperative Verlauf bietet eine Reihe beachtenswerter Momente. 3—4 Stunden nach dem Eingriff erhebt sich die Temperatur auf 39.1°, der Puls auf 140. Etwas Unruhe, Durst.

Um 4 h. T. 38.9°, P. 128. Patient wünscht auf die linke Seite gelegt zu werden und schläft auf dieser liegend minutenweise. Bewegt alle 4 Extremitäten kraftvoll. Um $4^{45}$ Coffein-Injektion — danach 10 Minuten Schlaf.

Von 5—6 ist er ziemlich ruhig. Uriniert häufig und in kleinen Mengen.

Nach Sekt etwas Würgen, kein Erbrechen.

6 h. T. 38° P. 134. Beim Erwachen erst etwas wirr, dann 2 Stunden ruhig und viel Schlaf.

8 h. T. 37.4, P. 132.

10 h. T. 37.5, P. 122. Schlaf.

12 h. T. 37.7, P. 118.

2 h. T. 37.4, P. 118. Etwas Erbrechen. Dann ziemlich guter, aber unterbrochener Schlaf bis zum Morgen.

Am 26. August 8 h. früh T. 37.5, P. 120, bis 10 h. Schlaf mit Unterbrechungen, einmal leichtes Erbrechen.

Viel Würgen am Nachmittag, deshalb um $10^{30}$ abends Morphium-Injektion.

10 h. abends T. 37, P. 118.

In der Nacht vom 26. bis zum 27. schläft er mit Unterbrechungen bis 2 h., dann wieder Übelkeit, die ihn am Schlafe hindert.

$3^{15}$ leichter Schweißausbruch, der 20 Minuten anhält.

4 h. T. 37, P. 116. Trinkt kalten Tee, schläft dann öfter minutenweise.

$6^{30}$ morgens kurzer Schwindelanfall.

8 h. T. 36.8, P. 114. Trinkt Kaffee, Milch etc.

27. Juni 12 h. T. 36.8, P. 116. Trinkt mit großem Behagen eine Tasse Bouillon.

4 h. T. 37.2, P. 108. Etwas Schweiß. Schläft am Nachmittage etwas.

8 h. T. 37.1, P. 102.

Er beklagt sich über Gesichtstäuschungen. er sähe farbige Muster, die Hände und Unterarme erscheinen ihm dunkelblau-grün karriert. Die Erscheinung dauert 2 Minuten. Am Abend Morphium. Dann natürlicher Schlaf. Beklagt sich, daß er den Wärter konkav oder konvex gekrümmt sieht.

Um 2 h. nachts T. 37.2, P. 94.

Am 28. Juni früh 8 h. T. 36.8, P. 90. Fühlt sich am ganzen Vormittag ausgezèichnet, nimmt Milchkaffee, Bouillon mit Ei etc.

Seine einzige Klage sind auch am Tage die Gesichtstäuschungen. Seine Hände erscheinen ihm wie bunter Plüsch, sein Hemd wie braunes Leder oder brauner Samt. Das dauert aber nur einige Minuten. Von seinem goldenen Ring hat er während der Zeit nur einen matten Schein. Um 1 h. erscheint ihm die weiße Drilljacke des Wärters wie brauner Samt; für 2 Minuten. Um 2 h. mittags reiche Nahrungsaufnahme. T. 37. P. 100, dann Schlaf. Nachmittag gut.

8 h. abends T. 37.2, P. 100.

$8^{30}$ wieder Farbenerscheinungen. Es erscheinen ihm alle Gegenstände in schwarzem Sammet. Sobald Licht angezündet wird, schwindet die Erscheinung.

Schläft dann in der Nacht mit Morphium teils gut, teils mit Unterbrechungen.

29. Juni. An diesem Tage untersuche ich ihn zum ersten Male nach der Operation. Allgemeinbefinden, Nahrungsaufnahme gut. Kein Kopfschmerz, Augenbewegungen frei. Ophthalmoscopisch: Prominenz erheblich zurückgegangen, Blutungen viel spärlicher. Hemianopsia dextra noch komplett. Patient klagt nur über die optischen Phänomene, er sieht vorübergehend alles in Farben, Mustern, die Gegenstände strahlig, die Menschen konvex oder konkav ausgebogen. Ob es sich

dabei um halbseitige, hemianopische Erscheinungen handelt, ist nicht ganz sicher festzustellen.

Er liest jetzt großgedruckte Schrift langsam, ohne Alexie, das Sehvermögen ist noch herabgesetzt. Die Schrift zeigt noch Störungen in der Orientierung und in der Deutlichkeit der Schriftzüge, aber keine Agraphie.

Die grobe Kraft der rechten Hand gleicht der der linken, auch ist die Ataxie in der R. O. E. nur noch angedeutet. Berührungen, Nadelstiche an den Fingern der rechten Hand jetzt deutlich wahrgenommen. Keine Störung des Lagegefühls und der Stereognostik. Motilität und Reflexerregbarkeit im rechten Bein nicht gestört.

7. Juli. Ich finde eine weitere bedeutende Besserung. Die subjektiven optischen Phänomene, speziell die Farbenerscheinungen sind zurückgetreten, nur nachts will er noch Gesichtstäuschungen haben, aber er will noch verschleiert sehen. Finger erkennt und zählt er im äußersten Ende des Zimmers (4 M.); er schildert eine Art von Mikropsie in dieser Entfernung. Leseprobe zeigt noch erhebliche Herabsetzung der Sehschärfe. Seit 2 Tagen soll der Appetit den normalen stark überschreiten. Sensorium völlig frei. Facialis und Hypoglossus völlig normal. Kopfbewegungen frei. Sehnenphänomene an beiden Armen gleich. In der Kraftleistung zwischen beiden Händen kein Unterschied. Koordination der rechten Hand absolut prompt. Alle Fernwirkungen des Tumors geschwunden (auch alle Nachbarschaftssymptome). Berührungen und Nadelstiche an den Fingern prompt wahrgenommen, auch symmetrische Doppelreize.

Sehnenphänomene und Hautreflexe an beiden Beinen normal, ebenso Bauchreflexe und Kraftleistung der Beine. Die Hemianopsie beginnt sich zurückzubilden, er erkennt jetzt, wenn ein Gegenstand in den rechten Gesichtsfeldhälften auftaucht. Die Papillengrenze tritt jetzt auch rechts schärfer hervor, aber die Trübung ist noch deutlich, und es findet sich eine Haemorrhagie nach unten von der Papille. Links ist die Stauungspapille fast völlig geschwunden.

Erneute Untersuchung am 14. Juli.

Keine subjektiven Beschwerden; er merkt, wie sich sein Auge immer mehr entschleiert, Lesen immer besser. Tags fehlen die Visionen ganz, nachts treten sie noch selten auf und dann nur im hemianopischen Gesichtsfelde. Er erkennt jetzt auch in den rechten Gesichtsfeldhälften das Auftauchen

eines Fingers und unterscheidet, ob dieser sich bewegt oder nicht.

Grün wird auf dem rechten Auge erkannt, aber nicht medial exzentrisch, wie es scheint; ebenso links.

Schrift gut, noch etwas ungeordnet — der eine Buchstabe höher als der andere gestellt — keine Andeutung von Agraphie.

Rechte Papille vollkommen scharf, keinerlei Prominenz, linke normal.

Augenuntersuchung durch Prof. Silex am 19. Juli 1906: Ophthalmoscopisch: Arterien und Venen beiderseits gegen die Norm verengt. Papillenoberfläche rötlich mit einem Stich ins Gelblich-Weiße. Grenzen nach innen nicht ganz scharf, geringes Ödem nach oben und unten. R. noch zwei kleine Haemorrhagien (3—4 Wochen alt), S. beiderseits — ¼.

Das G. F. zeigt sich besonders auf dem rechten Auge noch etwas konzentrisch eingeengt (oben 60°, außen 45°, unten 50°).

Ich verlor den Patienten von Mitte Juli ab aus den Augen, da ich meine Ferienreise antrat, und war dann sehr angenehm überrascht, als ich ihn 14 Tage später an demselben Luftkurort auftauchen sah. Anfangs schonte er sich noch etwas, bald aber bewegte er sich unter den Kurgästen wie ein Gesunder.

Am 11. August nahm ich Gelegenheit, ihn wieder zu untersuchen.

Er hat kaum noch eine Beschwerde, nur macht ihm das Lesen noch insofern Mühe, als er schnell dabei ermüdet; aber mit jedem Tage verspüre er auch in der Hinsicht eine Besserung. Er kann auch den kleinen Zeitungsdruck lesen, aber noch zögernd.

Hemianopsia dextra geschwunden.

Er fühle sich in jeder Hinsicht gesund.

In den nächsten Wochen macht er größere Ausflüge und Märsche, erfährt eine Gewichtszunahme von 20 Pfd. etc.

Von Mitte September ab nimmt er seine geschäftliche Tätigkeit wieder auf.

Bei der am 8. Oktober vorgenommenen und von einem mir assistierenden Augenarzte kontrollierten Untersuchung finde ich den Augenhintergrund links ganz normal, die Papille rechts eine Spur blässer als normal.

Die Untersuchung des Gesichtsfelds am Perimeter ergibt links normale Verhältnisse, rechts eine geringe Einengung. (Siehe das Schema Fig. A.)

Auf die interessanten Züge der Symptomatologie, die das Bild des Tumor lobi occipitalis in allen seinen Stadien der Entwickelung und Rückbildung in sehr anschaulicher Weise vor Augen führt, will ich nicht näher eingehen.

Die wesentliche Bedeutung des Falles liegt vielmehr in dem vollkommenen Erfolg der operativen Behandlung. in

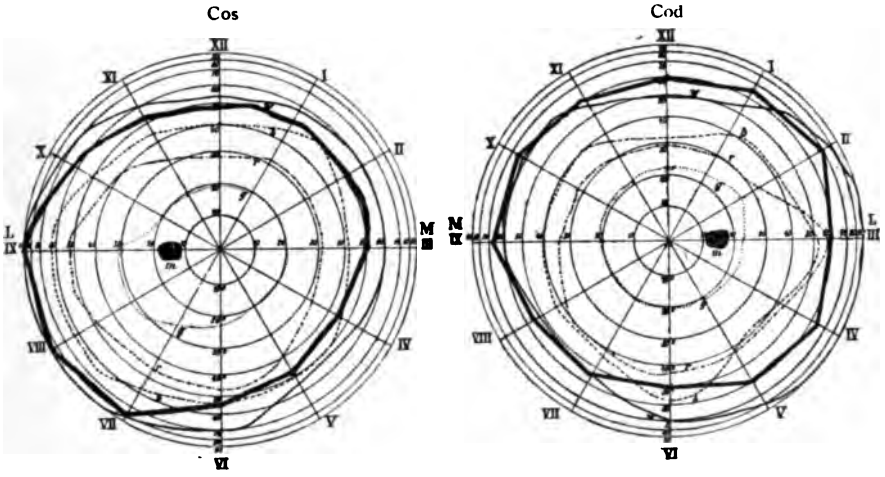


bei der Untersuchung des l. Auges etwas Ermüdung.

Fig. A.

der geradezu idealen Heilung. Ging doch das Resultat der Behandlung weit über das hinaus, was ich zu hoffen gewagt hatte. Die Verhältnisse lagen hier besonders günstig dadurch, daß die Geschwulst, wenn sie auch tief ins Mark drang, doch an der Oberfläche des Gehirns lag und so scharf abgegrenzt war, daß sie ohne jede Mühe, ohne wesentliche Läsion ihres Bettes, herausgeholt werden konnte.

Immerhin ist es auffallend, daß eine derartige Läsion des Lobus occipitalis, wie sie durch die Neubildung selbst und durch den Eingriff bedingt war, keine wesentlichen Ausfallserscheinungen bewirkt hat und daß auch die Reizphänomene sich nach und nach völlig zurückgebildet haben.

### Beobachtung II.

Z., 28jähriger Kaufmann, war früher gesund bis auf eine gutartige Geschwulst an dem rechten Fußrücken, die im vorigen Jahre (Ostern 1905) auf operativem Wege entfernt wor-

den war. Der Operateur sprach die Geschwulst als Papillom an. Die Wunde heilte schlecht, und es entwickelte sich eine Lymphstrangentzündung an dem entsprechenden Bein. Im Laufe des Sommers 1905 entwickelte sich eine warzenartige Wucherung in der linken Hohlhand. Im April 1906 wurde die warzenartige Decke entfernt, unter der etwas Eiter saß. Die Wunde heilte erst nach Einspritzung von Marmorekschem Serum.

Spezifische Infektion wird in Abrede gestellt.

Beginn des Nervenleidens Anfang November 1905 mit anfallsweise auftretendem Kriebeln in den Fingern der rechten Hand. Dann folgte in der Nacht des 14. zum 15. November nach Ausführung des Coitus ein Anfall von Jacksonscher Epilepsie, der in der rechten Hand einsetzte und sich von da nach oben verbreitete. Dabei schwand das Bewußtsein.

Bei meiner ersten Konsultation, die am 28. November 1905 stattfand, hatte er nur über Anfälle zu berichten, die in den letzten Wochen mehrmals aufgetreten waren. Er schildert sie als Zuckungen und Paraesthesien, die sich von den Fingern der rechten Hand über die ganze Oberextremität und das Gesicht verbreiteten. Anderweitige Beschwerden hatte er nicht, speziell fehlte auch jede allgemeine Cerebralerscheinung. Bei der objektiven Untersuchung fand ich eine leichte, aber deutliche Empfindungsstörung an der rechten Hand, und zwar war das Lagegefühl an den Fingern merklich herabgesetzt und wurden Gegenstände in der rechten Hand nicht prompt erkannt. Die Motilität zeigte sich nicht beeinträchtigt, wenigstens nicht im Sinne einer Parese, dagegen war eine geringe, aber deutlich charakterisierte Bewegungsataxie in der rechten Hand nachweisbar. Im Facialisgebiet und an den unteren Extremitäten keinerlei Störung der Motilität, Sensibilität und Reflexerregbarkeit. Aber es war, wie ich mich zu erinnern glaube, der Bauchreflex rechts gegen links herabgesetzt.

Obgleich jeder Kopfschmerz und überhaupt jedes Hirndrucksymptom fehlte, mußte ich doch die Wahrscheinlichkeitsdiagnose einer Neubildung im linken Lobus parietalis stellen. Zunächst aber war im Hinblick auf die geschilderten Hautaffektionen mit der Möglichkeit eines spezifischen Prozesses zu rechnen. Wir*) verordneten Jodpräparate kombiniert mit

*) Ich war von dem Hausarzt, Herrn Privatdozent Dr. F. Hirschfeld hinzugezogen worden, der auch an der ganzen weiteren Beobachtung teilnahm.

Bromsalzen, mit dem Erfolg, daß für mehrere Wochen (Ende November 1905 bis Ende Januar 1906) die Anfälle zurücktraten.

Als sie sich dann wieder einstellten, wurde der Beschluß gefaßt, den Patienten einem Sanatorium in N. zu überweisen und ihn dort einer Inunktionskur unterziehen zu lassen. Unter dieser Behandlung nahmen die Krämpfe und Ausfallserscheinungen in der rechten Körperseite an Intensität und Ausbreitung zu. Als ich ihn Mitte März d. J. wieder zu untersuchen Gelegenheit hatte, war die Bewegungsataxie und die Anaesthesie im rechten Arm eine ausgesprochene, aber die letztere hatte noch den Charakter der Bathy-Anaesthesie und Stereoagnosis bei nur geringer Herabsetzung der taktilen Empfindung. Im rechten Bein waren diese Erscheinungen nur angedeutet.

Spastische Symptome fehlten bis auf einen leichten Fußklonus. Der Augenhintergrund bot ein normales Bild.

Ich veranlaßte dann die Aufnahme ins Hansa-Sanatorium behufs operativer Behandlung.

19. März. Untersuchung im Hansasanatorium: Klagen über Kopfschmerzen links und Schwäche in der rechten Körperseite. Ausgesprochene Parese des rechten unteren Facialis. XII. frei. Druckempfindlichkeit des Schädels in der linken Scheitel-Schläfengegend.

Bei der Aufforderung, Metalle aufzuzählen, nennt Patient nur Gold, Silber, Blei. Beim einfachen Bezeichnen von Gegenständen keine Schwierigkeit. Zusammenhängendes Sprechen geht im ganzen gut, nur auf das Wort „Nassau" (er war dort im Sanatorium) kann er sich nicht besinnen. Sprachverständnis gut.

Im rechten Arm keine Steifigkeit, Sehnenphänomene hier nicht deutlich. Die Motilitätsprüfung ergibt Parese, aber besonders maximale Ataxie. Selbst große Gegenstände, wie ein Messer, werden in der rechten Hand nicht erkannt. Berührungen werden an der rechten Hand nicht gefühlt. Nadelstiche nicht so scharf als links empfunden und nicht genau lokalisiert. Ziemlich erhebliche Herabsetzung des Lagegefühls der rechten Hand. Auch statische Ataxie. Kniephänomen rechts stärker als links. Fersenphänomen rechts normal, Zehenreflex plantar, ebenso Unterschenkelphänomen: dagegen

besteht hier das Tibialisphänomen. Deutliche Parese, aber weit ausgesprochener ist die Ataxie des rechten Beines. Bauchdeckenreflex ist links vorhanden, rechts fehlend, ebenso verhält sich der Kremasterreflex.

Leichte Berührungen werden am rechten Bein nicht empfunden, aber Druck, Nadelstiche werden gefühlt, warm und kalt unterschieden.

Augenhintergrund im wesentlichen normal.

Die seitlichen Augeneinstellungen werden etwas mühsam erreicht, aber ohne deutlichen Bewegungsdefekt. Patient will zuweilen doppelt sehen.

Seit 14 Tagen will er nicht lesen können. Hemianopsie liegt nicht vor. Das Lesen zeigt zwar keine gröberen Störungen, aber er verliert leicht die Linie, läßt auch hier und da ein Wort unter den Tisch fallen. Er selbst betont, daß ihm das Auffassen des Gesehenen Schwierigkeiten bereitet. Bei Einzelprüfung vorgeschriebener Sätze faßt er doch im ganzen gut auf. —

Der Bericht, mit dem ich den Patienten am 23. März dem Operateur, Professor F. K r a u s e überwies, lautete wörtlich:

„Symptomatologie: Beginn mit motorischen und sensiblen Reizerscheinungen von Jacksonschem Charakter im rechten Arm sowie mit Ataxie und Bathy-Anaesthesie in diesem (den Fingern). Allmähliche Entwicklung einer Bewegungsataxie in der ganzen rechten Seite, besonders aber im rechten Arm, daneben nur geringe, zweifelhafte Parese und keine ausgesprochenen spastischen Symptome (indes leichter Fußklonus etc.), erhebliche Sensibilitätsherabsetzung im rechten Arm und Bein, am frühesten und am meisten für Lageempfindung und Stereognostik, schließlich auch für Berührungs- und Schmerzreize. Keine Hemianopsie; keine Stauungspapille. In den letzten Wochen erheblicher linksseitiger Scheitelkopfschmerz. Dazu Benommenheit und Andeutung von amnestischer Aphasie. Perkutorische Empfindlichkeit der linken hinteren Scheitelgegend. W a h r s c h e i n l i c h k e i t s d i a g n o s e : Neubildung. Sitz derselben mit ziemlich großer Wahrscheinlichkeit im mittleren Bereich der hinteren Zentralwindung und im anstoßenden Scheitellappengebiet. Gegen einen Sitz in der inneren Kapsel (Carrefour sensitif) sprechen die motorischen Reizerscheinungen und das Fehlen

der Hemianopsie. Ob der Tumor kortikal oder subkortikal sitzt, ist nicht sicher zu sagen, doch jedenfalls nicht tief unter dem Cortex.

Charakter: Gumma (?) unwahrscheinlich wegen Progredienz trotz spezifischer Behandlung, wahrscheinlich Sarkom, Gliom oder Tuberkel.

Operation vorgeschlagen wegen schneller Progression.

Ort: Hintere Zentralwindung und anstoßender Bezirk des Scheitellappens in der der Arm- resp. gemischten Arm-Beinzone entsprechenden Höhe."

Professor F. Krause schloß sich meiner Auffassung an und führte die Operation zweizeitig, den I. Akt am 24. März aus. Die Trepanationsöffnung wurde an der von mir angegebenen Stelle, über der hinteren Zentralwindung und dem oberen Scheitellappen angelegt. Die so geschaffene Lücke hat oben eine Ausdehnung von 90 mm, unten 75, vorn 78, hinten 78. Dura stark gespannt, etwas gelblich, ohne Pulsation. Piavenen stark durchscheinend. An allen 4 Rändern wird noch 1 cm Knochen weggenommen.

29. März: Patient ist schlaftrunken infolge von Veronalgenuß, kommt allmählich zu sich. P. 100, weich und klein.

Der Zustand des rechten Armes kennzeichnet sich teils als Ataxie, teils als Apraxie, während die Schwäche nicht erheblich ist; so kann man ihm beispielsweise die zur Faust geballte Hand nicht öffnen, aber es ist andererseits, als ob die rechte Oberextremität für ihn nicht existiere; er muß zu jeder aktiven Bewegung derselben erst wiederholt aufgefordert werden. Den vorgehaltenen Ring bezeichnet er als Zeigefinger, dann die Uhr als Ringfinger, einiges andere, wie Wein, richtig. Er versteht auch nicht alles Gesprochene, zeigt z. B., als ihm das Wort „Fenster" genannt wird, nach seinem Ohr, es besteht somit jedenfalls jetzt ein gewisser Grad von sensorischer Aphasie, wobei allerdings die jetzt bestehende Benommenheit berücksichtigt werden muß. In der linken Hand keine Apraxie.

Sensibilität ist nur grob zu prüfen; das Schmerzgefühl ist jedenfalls an der rechten Hand nicht ganz erloschen.

Das rechte Bein ist stark einwärtsgerollt. Kniephänomen rechts vorhanden; jetzt ist hier das Babinskische Zeichen deutlich; bei den Bewegungen des rechten Beines deutliche Ataxie.

30. März. II. Akt der Operation:

Dura pulsiert. Bei Eröffnung quillt das Gehirn stark vor. Dura verwachsen. An der Stelle der Verwachsungen sieht die Arachnoidea rötlich aus. Im vorderen Bereich der durch die Eröffnung der Dura freigelegten Hirnoberfläche tritt in den oberen und medialen Bezirken des Trepanationsgebietes in Ausdehnung von 5½ cm Höhe (vertikal) eine graublaugelb verfärbte Partie hervor (siehe die Figur auf Tafel I u. Figur 2, Tafel III - IV), die sich gleichmäßig vorwölbt und nirgends die Struktur der Rinde erkennen läßt. Bei genauerer Betrachtung zerfällt sie in eine größere untere und eine kleinere obere vordere Partie; die letztere ist gelb verfärbt und knollig; die beiden Gebiete sind wie durch eine Einschnürungsfurche voneinander getrennt. Soweit sich beurteilen läßt, ist es der mittlere obere Bereich der hinteren Zentralwindung und der anstoßende Bezirk des Scheitellappens, der von der Geschwulst eingenommen ist; wie weit sie markwärts im Scheitellappen vordringt, bleibt einstweilen dahingestellt.

Der Tumor fühlt sich fast fluktuierend, prall gespannt an. Am Rande ist er härter. Der größte Teil des Scheitellappens erscheint frei (?), die vordere Zentralwindung ebenso. Die Neubildung ist so breit, daß sie die sagittale Ausdehnung der normalen Zentralwindung um das doppelte übertrifft. Beim Versuch, die obere Grenze festzustellen, stärkere venöse Blutung aus einer Vene des sinus longitudinalis. —

Ich schlug nun vor. das Gebilde in toto zu exstirpieren. Für den Operateur war aber die Fluktuation so verlockend, daß er sich zunächst zu einer Punktion entschloß. Als nun Eiter im Strome hervorquoll, waren alle Anwesenden überzeugt, daß es sich um einen Abszeß handele. Für mich blieben jedoch die ätiologisch-diagnostischen Momente ausschlaggebend, so daß ich sogleich den Verdacht aussprach. daß es sich um einen vereiterten Tuberkel handele und sofortige Untersuchung des Eiters auf Tuberkelbazillen empfahl.

Ich will gleich hinzufügen. daß sich diese Diagnose als richtig erwies, indem der Eiter massenweise Tuberkelbazillen enthielt. Die Umgebung wird exakt mit Vioformgaze abtamponiert. Die untere Abszeßhöhle wird geöffnet; sie ist zweimal so tief und so groß wie das letzte Zeigefingerglied des Operateurs. Die obere ist 5 cm tief und daumendick

breit. Die beiden Abszeßhöhlen werden durch Inzision der Wand in eine Höhle verwandelt. Die Wand ist mit einer dicken, gelben Eitermembran belegt, die aber wegen der Gefahr eines drohenden Kollapses nicht mehr entfernt werden kann.

7. April. Verbandwechsel. Entfernung des Drain und Erneuerung der Tamponade in leichterer Form mit Jodoformgaze. Beim Wechsel erscheinen die Wände der Abszeßhöhle körnig und eitrig belegt.

Bei den Manipulationen stellen sich einige klonische Zuckungen im rechten Facialis und im rechten Arm, besonders in den Schultermuskeln, Triceps und Streckern der Hand ein, gleichzeitig inspiratorische Schluchzlaute von krampfartigem Charakter. Das Bein nimmt nicht teil an den Zuckungen. Nach Entfernung der vorderen Wundtamponade hören die Zuckungen auf; der Puls ist sehr klein.

Hiernach zeigt sich der Muskeltonus im rechten Arm erheblich herabgesetzt, so daß er wie ein schlaffes Anhängsel passiv nach allen Richtungen bewegt werden kann.

11. April. Der Zustand hat sich in den letzten Tagen zweifellos verschlimmert, remittierendes Fieber, Puls flatternd und sehr wechselnd. Appetit gut. Zunge feucht.

Es besteht R. Hemiplegie.

Verbandwechsel. In der ganzen Schädelöffnung Gehirn kugelförmig prolabiert. Die beiden Abszeßhöhlen bilden einen 4,5 cm hohen, 3,4 cm breiten, schmierig belegten, in der Mitte durch eine Wulst in zwei Teile geteilten Hohlraum. Die unmittelbare Umgebung der Abszeßhöhle fühlt sich hart an (offenbar Tuberkel), während die weitere Umgebung der Partie die normale Gehirnkonsistenz darbietet. Der ganze Herd wird nun mit der geschlossenen Schere herausgelöst und mißt 6,2 cm in der Höhe, 4,6 cm in der Breite. Die Grenze gegen das übrige Gehirn sieht im allgemeinen normal aus. Nur an einzelnen Stellen gelbes Ödem, an anderen weißes, sulziges Ödem.

Höchste Dicke der exzidierten Partie 2,8 mm.

14. April. Verbandswechsel. Alle Gaze entfernt.

Der Durallappen ist zu einem 1 cm dicken, 3,8 cm hohen und 5,2 cm langen Lappen geschrumpft und wird auf die obere Hälfte des Hirnprolapses aufgelagert. Der Prolaps ist ca. 1½ cm groß, sehr weich und hängt infolgedessen über die Haut über; unten bildet er einige Falten wie beim Doppelkinn. Die Exzisionsstelle bildet heute eine flache, kaum mehr vertiefte Partie, welche klaren Liquor aus der Tiefe absondert.

Die Tamponade der unterminierten Hauträndcr wird fortgelassen, da die Wundflächen sich in gutem Granulationszustande befinden.

Die Haut wird vorn und hinten direkt auf den Hirnprolaps gelegt. Es bleibt aber noch ein handtellergroßes Stück des Prolapses frei, das mit Vioformgaze bedeckt wird.

Es besteht komplette rechtsseitige Hemiplegie und Aphasie.

23. April. Vorgehaltenes Glas wird nicht bezeichnet, Patient spricht auch nicht nach, sagt dazu: „Ausnahme". Dieselbe Bezeichnung für Taschentuch. Beim Vorhalten einer Postkarte: „Das ist eben die Sache, ein Uhrglas."

Die Aufforderung: Heben Sie die linke Hand hoch! wird nicht verstanden. Rechter Arm total gelähmt, Muskeltonus sehr herabgesetzt, die Lähmung des rechten Beines ebenfalls total, Kniephänomen gesteigert. (Babinski?) Die Sensibilitätsprüfung ist durch Mangel an Verständigung unmöglich. Eine Reihe von Aufforderungen wird aber doch verstanden.

28. April. Patient hustet seit kurzer Zeit. In linker Fossa infraclavicularis und supraspinata feuchtes Rasseln. Er klagt über Schmerzen an dieser Stelle. Puls klein und weich. Verband und Bettkissen von Liquor durchtränkt. Einige Wochen später treten auch in der rechten Lungenspitze Rasselgeräusche auf; der Husten nimmt zu.

Im Zustand des Nervensystems keine Änderung mehr; nur daß sich schließlich im rechten Arm eine Kontraktur entwickelt. Unter remittierendem Fieber — abends fast stets bis 40° — nimmt die Schwäche des Kranken dauernd zu. Unter den Symptomen der Herzschwäche (P. 120—140—154) erfolgt der Tod am 20. Juni 1906.

Die Obduktion ergibt vorgeschrittene Lungentuberkulose, während im Gehirn Residuen des tuberkulösen Prozesses nicht gefunden werden.

* * *

Der Fall ist zunächst dadurch bemerkenswert, daß der Solitärtuberkel durch Vereiterung das Bild des Abszesses vortäuschte, daß ich mich jedoch zu dieser Mißdeutung deshalb nicht verleiten ließ, weil die ätiologischen und klinisch-diagnostischen Tatsachen für mich ausschlaggebend blieben.

Ein weiteres Interesse wird dieser Beobachtung durch die exakte Diagnose verliehen. Die Begründung derselben war für mich keine schwierige, nachdem ich Gelegenheit gehabt hatte, die Symptomatologie der sich im Bereich des oberen Scheitellappens und der hinteren Zentralwindung entwickelnden Geschwülste an einem großen Beobachtungsmaterial zu studieren. Ich will nur anführen, daß ich nun schon 5 Fälle dieser Art gesehen habe, in denen der von mir diagnostizierte Tumor bei der Operation an der erwarteten Stelle gefunden worden ist. Über eine erfolgreiche Operation an dieser Stelle — die chirurgische Behandlung lag in den Händen des Herrn Professor Borchardt — habe ich vor einiger Zeit berichtet*) und will die Krankengeschichte hier noch einmal im Auszug wiedergeben.

### Beobachtung III.

Es handelt sich um einen jungen kräftigen Mann, bei dem sich im Verlaufe eines Jahres eine Reihe von Störungen

*) Über einen bemerkenswerten Fall von Tumor cerebri: „Berliner klinische Woch." 1906. Nr. 30.

in der rechten Körperhälfte entwickelt hatte, und zwar hatte das Leiden mit Anfällen von Paraesthesien begonnen, die vom rechten Bein ausgingen und sich dann im weiteren Verlauf auf die ganze rechte Körperseite in aufsteigender Richtung ausbreiteten. Nachdem diese Anfälle eine Zeitlang bestanden hatten, traten ähnliche, aber mit motorischen Reizerscheinungen verknüpfte Attacken hinzu, d. h. klonische Zuckungen, die anfangs im rechten Bein einsetzten, dann sich auf den rechten Arm und die rechte Gesichtshälfte ausbreiteten. Das Bewußtsein blieb dabei erhalten oder schwand erst im Verlaufe der Attacken, und schließlich kamen Anfälle hinzu, die sich verallgemeinerten, sich nicht auf das Gebiet der rechten Körperseite beschränkten, sondern sich auf den ganzen Körper erstreckten und mit Benommenheit einhergingen.

Im Anschluß an diese Anfälle entwickelte sich zunächst eine vorübergehende Schwäche, und zwar zuerst im rechten Arme. Aus dieser postparoxysmalen Parese wurde allmählich eine dauernde. Dagegen fehlten die Zeichen des Hirndrucks: der Kopfschmerz, Schwindel, das Erbrechen, die Pulsverlangsamung und Stauungspapille während des ganzen Verlaufs. Es handelte sich während eines ganzen Jahres um Herdsymptome, die allmählich an Intensität und Ausbreitung zunahmen.

Bei der objektiven Untersuchung fand ich eine Bewegungsstörung im rechten Arm. Sie hatte den Charakter einer distalwärts zunehmenden Schwäche. Während nämlich Schulter- und Ellenbogenbewegungen noch ziemlich gut ausführbar waren, waren die Bewegungen der Hand und Finger erheblich verlangsamt und beschränkt. Weiter war charakteristisch, daß die isolierten und feineren Zweckbewegungen fehlten, während grobe Allgemeinbewegungen noch vorhanden waren. Der Mann, der z. B. den Zeigefinger nicht isoliert ausstrecken konnte, vermochte doch den Händedruck mit beträchtlicher Kraft auszuüben.

Wir hatten also: 1) Krämpfe von Jacksonschem Typus, 2) eine Lähmung von monoplegischer Verbreitung mit besonderer Beeinträchtigung der Hand- und Fingerbewegungen, namentlich der feineren, abgestuften. Daneben bestand eine Schwäche im ganzen rechten Arm und im Facialisgebiet. 3) eine Bewegungsataxie im rechten Arm.

Ferner bestanden 4) Sensibilitätsstörungen im rechten Arm und zwar eine erhebliche Störung des Lage-

gefühls sowie Stereoagnosis, während die Berührungsempfindung nur wenig herabgesetzt und das Schmerzgefühl gar nicht beeinträchtigt war.

Ich überwies den Patienten am 11. April d. J. mit folgendem Bericht an die chirurgische Klinik: „Der Str. bietet folgende Krankheitserscheinungen: „Jacksonsche Krämpfe in der rechten Körperhälfte von sensiblem und motorischem Charakter, Ausfallserscheinungen in der rechten Körperseite, die sich fast ausschließlich auf den rechten Arm beschränken, und zwar handelt es sich in erster Linie um Bewegungsataxie, ferner um Monoplegie besonders der Hand und Finger mit besonderer Beeinträchtigung der Zweckbewegungen, so daß man auch von einer Apraxie sprechen kann. Dazu kommen ziemlich erhebliche Sensibilitätsstörungen, die sich zwar auf alle Qualitäten erstrecken, aber doch am meisten Lageempfindung und Stereognostik betreffen. Im rechten Bein sind diese Störungen nur im geringen Grade vorhanden.

Obwohl alle Hirndrucksymptome bis auf einen unbedeutenden Schwindel fehlen, muß man doch im Hinblick auf die progressive Entstehung dieser Herdsymptome einen Neubildungsprozeß diagnostizieren, der seinen Sitz im oberen hinteren Bereich der hinteren Zentralwindung links und im anstoßenden Teil des Scheitellappens hat. Wenn die spezifische Behandlung im Stiche läßt, würde ich operative Behandlung empfehlen, doch bitte ich vorher um Rücksprache."

Trotz der eingeleiteten Inunktionskur verschlimmerte sich der Zustand in den nächsten 5 Wochen in erheblicher Weise, namentlich entwickelten sich nun auch deutliche Hirndrucksymptome, so daß ich ihn nunmehr mit folgendem Bericht zur Radikaloperation empfahl:

„Bei St. haben nicht nur die Ausfallserscheinungen in der rechten Körperseite zugenommen, sondern es hat sich auch Kopfschmerz eingestellt, und ich finde beiderseits deutliche Stauungspapille. Mit der operativen Therapie darf also nicht mehr gezögert werden. Ich würde empfehlen, den mittleren Bereich der hinteren Zentralwindung so frei zu legen, daß sie das Zentrum des Operationsfeldes bildet, während dieses auch den anstoßenden Teil der vorderen Zentralwindung und des Parietallappens umfaßt."

Von ganz besonderem Interesse war es nun, daß sich jetzt auch eine Stereoagnosis in der linken Hand entwickelt hatte, deren Deutung ich in meiner Abhandlung (s. d.) zu geben versucht habe.

Am 28. Mai wurde die Operation von Prof. Borchardt in meiner Gegenwart ausgeführt und zwar genau an der von mir angegebenen Stelle. Nach Aufmeißelung des Schädels wölbt sich die Dura stark vor, und an einer Stelle springt eine kleine Kuppe vor. Die Dura pulsiert vorn und unten gut, hinten aber nicht. Nach der Eröffnung der Dura entleert sich im Strahl etwas Liquor und dann sieht und fühlt man die Geschwulst, die genau dem oberen mittleren Bereich der hinteren Zentralwindung und des oberen Scheitellappens entspricht. (Die Fig. 3, Tafel III-IV, ist nach einer bei der Operation hergestellten Photographie stereoskopisch aufgenommen, aber leider nicht sehr gut reproduziert.) Von ihrer Größe und Form gibt Fig. 4, Tafel III-IV, ein anschauliches Bild.

Sie fühlt sich derb an und kann anscheinend in toto mit dem Finger stumpf enukleiert werden. Histologisch: Sarkom.

Auf die chirurgische Seite, den Wundverlauf etc. will ich nicht näher eingehen.

Als ich den Patienten nach 5 Tagen wieder untersuchte, war das Allgemeinbefinden ein gutes, die Stereoagnosis in der linken Hand eine normale, dagegen zeigten sich die Ausfallserscheinungen in der rechten Körperseite gesteigert.

Es folgt dann eine fortschreitende Besserung, namentlich schwinden alle Allgemeinsymptome. Patient kann in die Häuslichkeit entlassen werden und stellt sich von Zeit zu Zeit in der Poliklinik vor.

Über den Status am 1. Oktober heißt es: Augenhintergrund normal. Augenbewegungen frei. Pupillenreaktion prompt. Das linke Auge kann isoliert geschlossen werden, das rechte nicht; aber sonst der Augenschluß beiderseits gleich, ebenso der optische Blinzelreflex. Sensibilität am Kopf und Hals normal. Keine Hemianopsie. Patient hebt jetzt beide Arme gleichmäßig hoch. Die Auswärtsrotation des Armes gelingt etwas, die Dorsalflektion der Hand fehlt, die Finger werden unvollkommen gestreckt, nur der kleine bleibt in Beugestellung. Supinator- und Tricepsphänomen sehr lebhaft. An den Endphalangen werden Berührungen nicht wahrgenommen, weiter proximalwärts fast überall, doch bedarf

es stärkerer Reize als links. Nadelstiche werden überall gefühlt, aber links stärker als rechts. Lagegefühlsstörung an der rechten Hand noch ausgesprochen.

Fingerhut wird in der rechten Hand gar nicht erkannt, links als Schlüssel bezeichnet. Alle anderen Gegenstände werden in der linken Hand erkannt, rechts nicht.

Wortfindung ohne Schwierigkeit.

In der Unterhaltungssprache noch etwas Tasten und Suchen nach Worten (?)

Kniephänomen rechts stark gesteigert, Fußklonus. Zehenreflex unbestimmt: zuweilen Dorsalflektion. Es besteht noch eine geringe Bewegungsunsicherheit im rechten Bein.

Die Operation hat also hier den Erfolg erzielt, daß alle Allgemeinsymptome des Tumor cerebri zurückgetreten und die Herderscheinungen am Fortschreiten gehindert worden sind. Man darf hier von H e i l u n g mit D e f e k t sprechen, indem nur die durch die Zerstörung eines beträchtlichen Hirngebietes verursachten Ausfallserscheinungen zum großen Teil bestehen geblieben sind.

### B e o b a c h t u n g IV.

F. T., Maurer, circa 50 Jahre alt.

Erste Untersuchung in der Poliklinik am 25. September 1905:

„1896 geboren", auf die Frage, wann er geboren sei. Er kann seinen Namen nicht buchstabieren, gibt verwirrte Antworten, kann sich oft nicht erinnern. Er will vor 4 Wochen plötzlich bei der Arbeit erkrankt sein. Er habe sich viel bei der Arbeit geärgert, sich viel aufgeregt. Er sei sehr vergeßlich. Er könne nicht mehr ordentlich sprechen. Das, was er sagen wolle, wisse er; könne aber oft das richtige Wort nicht finden. Er gebraucht viel stereotype Redewendungen, wie „ich kann das nicht wissen", hin und wieder braucht er andere Worte, als er aussprechen will. — Vor 4 Wochen fiel ihm zuerst auf, daß er beim Sprechen anstieß und die Worte nicht fand. Strabismus divergens auf dem rechten Auge soll schon immer bestanden haben. Worte, die er nicht findet, sucht er durch Umschreibung zu erklären. „Ring" bezeichnet er nach einigem Besinnen, desgl. „Pincenez". Für „Faust" zuerst „Haupt", dann richtig. Bei nochmaligem Zeigen hat er das Wort wieder vergessen. Einen vorgehaltenen Pinsel sucht er zu umschreiben, findet das Wort nicht. Kann das Wort auch nicht aufschreiben, liest es aber richtig ab. Bezeichnung für „Metermaß" findet er, spricht es aber zuerst falsch aus. „Knie" kann er nicht bezeichnen. Wochentage richtig genannt. Aufzählen der Monate gelingt nicht. Kleine unkomplizierte Aufträge werden richtig ausgeführt. Er verwechselt „Knie" mit „Kinn". Obstsorten? „Birnen". Fleischsorten? „Beim Schlächter kann ich mir alles kaufen." Vor Beginn der Erkrankung will er viel Kopfschmerzen gehabt haben. Ophthalmoskopisch: Links normal, rechts Colobom des Sehnerven. VII und XII frei. Strabismus

divergens auf dem linken Auge. Lues negiert. P.-R. prompt. An der linken Stirnseite und auch rechts ein Ausschlag. Erheben der Arme ohne Unterschied. Kniephänomen beiderseits gleich, auch Achillesreflex vorhanden, Zehen plantar. Erheben der Beine ohne Unterschied. Händedruck beiderseits kräftig. Prüfung auf Hemianopsie nicht durchzuführen. Diktatschreiben fehlt. Spontanschreiben: Schreibt seinen Namen nicht. Lesen gelingt nicht.

27. September 1905. Patient spricht eben einen ganzen Satz gut. Er verlegt seinen Kopfschmerz in die linke Stirn- und Hinterhauptsgegend. Er umgeht die Hauptworte. Kein Erbrechen, kein Schwindel. Er gestikuliert mit der linken Hand, spricht auch vorwiegend mit dem linken Mundfacialis. Er will von Steglitz zu Fuß hierhergekommen sein. Das Wort „Überzieher" findet er. Auf das Wort „Bürste" muß er sich sehr lange besinnen; auch auf „Löffel", sagt zunächst „Wett", findet es aber nach längerem Umhertasten. „Schloß" findet er sofort, sagt dann aber für „Kamm" „Klamm". Soviel geht aus der Prüfung hervor, daß erstens Aphasie vorliegt, daß es sich nicht um Seelenblindheit und daß es sich nicht um eine optische Aphasie handelt. Nachsprechen ist nicht normal, statt „Dampfschiff" z. B. „Demschoff". Längere Sätze, wie z. B.: „Zeigen Sie mit dem Daumen auf Ihre Nasenspitze" werden doch ganz unvollkommen aufgefaßt. Aus einer Reihe vorgelegter Gegenstände wählt er die einzeln bezeichneten ganz richtig aus. —

An der Grenze zwischen linkem Stirn- und Schläfenbein, etwa dem vorderen Rande der Schläfenschuppe entsprechend, ist der Druck sehr schmerzhaft. Kein Gefäßgeräusch. Keine Perkussionsdifferenz. Rechter Mundwinkel hängt, besonders deutlich beim Zähnefletschen und Sprechen. Das rechte Auge kann er nicht isoliert schließen. Zunge deviiert nach rechts. P.-R. prompt. Ol. menthae scheint augenblicklich keine Geruchsempfindung auszulösen, Tinct. Valerian. ebenfalls links nicht, rechts ein bißchen. Qualifikation des Geruchs schon wegen der Sprache schwierig. Es besteht zweifellos eine rechtsseitige Hemianopsie, vorläufig nur auf dem linken Auge festgestellt.

Keine Steifigkeit der oberen Extremitäten, keine Erhöhung der Sehnenphänomene. Im Laufe der Unterhaltung stellt sich doch ein deutlicherer Grad von Worttaubheit ein. Arme gleichmäßig erhoben. Händedruck rechts entschieden matter als links, in der Geläufigkeit der Fingerbewegung kein Unterschied. Bei der Ausführung komplizierterer Bewegungen macht sich in der rechten Hand ein gewisser Grad von Apraxie geltend. Eine Zigarette kann er sich anzünden, verrät aber dabei doch eine gewisse Ungeschicklichkeit. Zweifellos ist auch die taktile Sensibilität an der rechten Hand nicht unerheblich abgeschwächt. Wenn man ihn recht versteht, werden Nadelstiche beiderseits gleich empfunden. Beim Auskleiden bedient er sich auch der rechten Hand. Bauchreflex links vorhanden, fehlt rechts. Kremasterreflex beiderseits vorhanden. Kniephänomen rechts stärker wie links, Fersenphänomen beiderseits gleich. Zehen plantar; rechts an der großen Zehe die Tendenz zur Flexion nicht so stark. O. plantar. — Zählen kann er gut.

Bericht an die chirurgische Klinik: „Bei dem T. bestehen außer den linksseitigen heftigen Kopfschmerzen die Erschei-

nungen der sensorisch-amnestischen Aphasie, rechtsseitiger Hemianopsie und einer leichten Hemiparesis dextra sowie einer Hemihypästhesia dextra, einer doppelseitigen, besonders aber linksseitigen Hyposmie und eine Druckempfindlichkeit der linken Schläfengegend. Es handelt sich um eine Herderkrankung im Marke des Lobus temp. sin., sehr wahrscheinlich um eine Neubildung. Ich würde zunächst eine spezifische Behandlung empfehlen und bei ausbleibendem Erfolge Aufnahme in die chirurgische Klinik behufs Operation."

3. Oktober. Nachtrag zur Anamnese:

Nach weiteren Angaben soll das Leiden nach einem Trauma entstanden sein. Am 2. September Schlag auf den Kopf, und zwar, wie er meint, auf die linke Stirngegend. Patient ging zunächst nach Hause, hatte starke Kopfschmerzen.

An der Grenze von linkem Stirn- und Scheitelbein befindet sich eine Narbe, die mit der Unterlage nicht verwachsen ist. Die Empfindlichkeit des Knochens wird in eine weiter hinten gelegene Stelle verlegt. Die Asymmetrie im Gesicht ist heute nicht deutlich. Die Zunge deviiert etwas nach rechts. Patient macht einen ganz eigentümlichen Eindruck, schließt die Augen, läßt den Kopf bald nach vorn, bald nach hinten fallen, es macht durchaus den Eindruck des artefiziellen, bezw. durch psychische Abnormitäten bedingten Verhaltens. Einfache Aufforderungen werden zunächst verstanden. Antworten erfolgen in scheinbar gekünstelter Weise. Augenhintergrund wie neulich, unverändert links, rechts Colobom. Hochgradige Unsicherheit beim Gehen. Ein Ring wird zunächst nicht bezeichnet, ein Schloß zunächst als „Schlüssel", ein Knopf richtig. Für „Schraube" findet er die Bezeichnung nicht, hat aber den Begriff, eine Schere wird als „Schnabe" bezeichnet. Im ganzen hat die Sprachstörung etwas zugenommen. Bei dieser Prüfung wird er viel zugänglicher, sein Gebaren ist dann ein weniger abnormes. Puls klein, 16—17 in ¼ Minute. In der rechten Hand vielleicht eine Andeutung von statischer Ataxie. Keine eigentliche Bewegungsataxie in den Fingern.

Bericht an die chirurgische Klinik am 3. Oktober: „Bei dem p. T. finden sich folgende Krankheitserscheinungen: 1) psychische Abnormitäten eigentümlicher Art, die etwas an das Gebaren der Schlaftrunkenen erinnern, dabei aber s c h e i n b a r etwas viel Artefizielles enthalten, 2) eine Aphasie von sensorisch-amnestischem Charakter, 3) eine rechtsseitige Hemianopsie, 4) leichte sensible und motorische Ausfallserscheinungen in der rechten Körperseite, 5) Druckempfindlichkeit in der linken Schläfen-Scheitelgegend, 6) cerebellare Ataxie, die aber durch Benommenheit vorgetäuscht wird. In der linken Hinterhauptgegend, etwa 2 Querfinger breit hinter dem Proc. mastoid. eine lokale Hyperostose des Knochens. Augenhintergrund

normal bis auf eine kongenitale Entwicklungsanomalie im linken Auge (Colobom). Die Krankheitserscheinungen deuten auf eine Herderkrankung, die ihren Sitz wahrscheinlich im Marke des linken Schläfenlappens, bezw. im Umkreis der Insel hat. Allenfalls könnte noch eine ausgedehnte komprimierend wirkende Affektion der Meningen über dem linken Schläfenlappen diesen Symptomenkomplex hervorrufen, doch ist das letztere unwahrscheinlich. Hinsichtlich der Natur des Prozesses habe ich in erster Linie an eine Neubildung bezw. Lues gedacht. Bei der jetzt festgestellten akuten traumatischen Entstehung müßte man noch mit der Möglichkeit einer traumatischen Spätapoplexie rechnen, wenngleich mir die Progredienz eine zu langsame ist. Therapeutisch würde ich zunächst eine spezifische Therapie vorschlagen, und beim Versagen derselben bezw. beim Eintritt bedrohlicher Symptome eine Hirnpunktion über dem linken Lobus temporalis. Im ganzen ist für ein radikalchirurgisches Eingreifen namentlich die qualitative Diagnose noch zu unsicher."

11. Oktober: Seit 2 Tagen große Benommenheit, Schlafsucht. Pulsverlangsamung bis auf 50. Nach Bericht der Augenklinik leichte Neuritis optica. Patient heute sehr somnolent, daher über die perkutorische Empfindlichkeit nichts sicheres festzustellen. Der passiv erhobene rechte Arm fällt schlaff herunter, doch ist noch ein gewisses Maß von Beweglichkeit aktiv vorhanden. Links reagiert er auf Nadelstiche, rechts nicht. Zehenreflex plantar, auch rechts. Kniephänomen rechts stärker als links, Bauchreflex links stärker wie rechts, desgleichen Kremasterreflex. Er läßt sich aus der Somnolenz so weit herausreißen, um eine schlaftrunkene Antwort zu geben.

Dritter Bericht an die chirurgische Klinik: „Bei dem Patienten bestehen die in meinem letzten Bericht geschilderten Erscheinungen in vermehrter Intensität. Insbesondere hat die Somnolenz zugenommen, es ist Pulsverlangsamung hinzugetreten, und nach dem Bericht der Augenklinik auch jetzt eine geringe Neuritis optica. In der diagnostischen Beurteilung halte ich an der in meinem vorigen Bericht wiedergegebenen Auffassung fest, halte aber die Annahme eines T u m o r s i m t i e f e n M a r k d e s L o b u s t e m p o r a l i s für das Wahrscheinlichere. — Im Hinblick auf die bedrohliche Zunahme der Erscheinungen ist die operative Behandlung dringend indiziert, und gebe ich anheim, ob Sie erst eine Schädelpunktion über dem linken Lobus temporalis und zwar an verschiedenen Stellen desselben vorausschicken, oder gleich zu der explorativen Entlastungstrepanation greifen

wollen. Die Chance für eine Radikaloperation halte ich für recht gering, doch ist, namentlich bei zystischem Charakter des Prozesses, die Möglichkeit des partiellen Erfolges gegeben."

Notizen bei einer früheren Untersuchung: (Wie geht es Ihnen?) „Ganz gut!" Bei zusammenhängenden Antworten fehlen ihm einzelne Worte. (Geben Sie die linke Hand!) gibt die rechte. (Fassen Sie an Ihre Nase!) versteht er nicht. (Ohr, Mund) verstanden, (Kinn) nicht, (Auge) ja. Bezeichnung für „Ring": „Das kann ich nicht sagen, Sie wissen schon, was es ist!" Statt „Brille": „Binne". (Bürste) „eine Finn zu der Reinigung." (Löffel) „kann ich nicht richtig aussagen, wie es heißt." Beim Nachsprechen statt „Löffel": „Emmel". „Stuhl": „Zuhl"; „ich kenne das alles ganz gut, aber ich kann nicht richtig anfassen." — Rechter Mundfacialis paretisch. Zunge gerade. Bei Erheben der Arme bleibt der rechte ein wenig zurück. Händedruck beiderseits kräftig. Soll er mit der rechten Hand an die Nasenspitze greifen, so dreht er sie so, daß sie mit der Dorsalfläche sich der Nase nähert, macht dann eine Faust. Nach einem derartigen Fehlversuch wird ihm die Bewegung vorgemacht, und es gelingt dann leicht. Drehen des Schnurrbartes gelingt wohl, aber unter eigentümlichen Manipulationen. Anstecken eines Streichholzes gelingt gut. Es ist doch nicht deutlich ausgesprochen, daß Apraxie vorliegt. Berührungssensibilität zweifellos rechts beeinträchtigt, ebenso Schmerzgefühl.

In der rechten Hand zweifellos Stereoagnosis. An der Art der Reaktion erkennt man deutlich die rechtsseitige Hemianopsie. Augenhintergrund links wohl als normal zu bezeichnen. Kniephänomen beiderseits vorhanden, rechts vielleicht etwas stärker als links. Rechts Fußzittern, Babinski, andeutungsweise auch dorsales Unterschenkelphänomen. Bauchreflex rechts vorhanden, links nicht deutlich. Puls klein, weich. Herztöne nicht auffallend schwach.

## Aufnahme in die chirurgische Klinik am 29. November 1905.

Anamnese: Im Alter von 13 Jahren Diphtherie. Im Alter von 5 Jahren (1871) stürzte Patient aus dem 2. Stock des Hauses auf die Erde, wo er bewußtlos liegen blieb. Infolge einer Gehirnerschütterung blieb er angeblich immer leicht erregbar, zudem litt er häufig an heftigen Kopfschmerzen, die immer auf die linke Kopfseite beschränkt blieben. Die Bewußtlosigkeit soll damals 3 Tage angedauert haben.

Seit 6 Jahren litt er wiederholt an starkem Nasenbluten, das ärztliche Hilfe erforderte.

Am 2. September 1905 (vor 4 Wochen) erlitt Patient bei einer Schlägerei einen Schlag auf den Kopf, ging jedoch ohne erhebliche Beschwerden nach Hause und ging ruhig seiner Beschäftigung nach.

3 Tage nach dem letzten Unfall mußte er plötzlich die Arbeit einstellen und sich zu Bett legen, da sich Kopfschmerzen und Erbrechen von heftiger Intensität eingestellt hatten.

5 Tage später (8. September) nahm er die Arbeit wieder auf, mußte jedoch 2½ Stunden später wieder zu Bett gehen.

Ein hinzugezogener Arzt ordnete Jodkali an und verwies ihn an einen Nervenarzt (Prof. Oppenheim).

Der Zustand verschlimmerte sich zusehends, er wurde teilnahmlos, niedergeschlagen, müde, schläfrig. Die Kopfschmerzen auf der ganzen linken Kopfhälfte steigerten sich bis zum äußersten. Schwindel, Sehstörungen bestanden nicht. Der Gang wurde unsicher. Appetit nahm ab. Das Gedächtnis für Gegenwart ist sehr schwach geworden. In den letzten Tagen kein Aufstoßen, kein Erbrechen.

9. Oktober: Somnolenz nimmt zu. Nach längerer Beschäftigung mit dem Patienten legt er sich gähnend, schläfrig zurück. Antworten werden als nicht zur Sache gehörig abgegeben, unklar, ohne Zusammenhang. Patient klagt über heftige linksseitige Kopfschmerzen. Er liegt in Seitenlage gekrümmt da. P. 56.

10. Oktober: Befinden unverändert.

Obwohl bereits Cheyne-Stokessches Atmen besteht und die Pulsspannung sehr mäßig ist, wird doch noch der Versuch einer Operation beschlossen und nach genauer Markierung der Fissura Sylvii ein Lappen gebildet, dessen Basis über dem Ohr ca. 6 cm breit ist, von denen 4 cm hinter dem Ohr liegen. Der Lappen ist so gebildet, daß die Fissura Sylvii mitten über ihn läuft, er ist oben 10 cm breit und 8 cm hoch. Blutung aus den Weichteilen recht stark, wird so gestillt, daß die Haut fortlaufend mit Katgut umsäumt wird. 4 Bohrlöcher mit Fraise stellen die Dicke des enorm starken Schädeldaches fest. Externa mit Kreissäge durchsägt, der Rest mit wenigen Meißelschlägen, was auffallend gut und glatt geht.

Dura sehr stark gespannt, pulsiert nicht; mehrfache Probepunktionen fördern aus dem Hirn etwas mit Blut untermischtes Serum zutage.

Kreuzförmige Inzision der Dura. Pialvenen stark injiziert. Hirn wölbt sich stark vor. Allmählich langsame Pulsation sichtbar.

Hirn fühlt sich auffallend weich an, Tumor nicht mit Sicherheit zu palpieren.

Ob wirklich gerade die Fissura Sylvii vorliegt, ist nicht mit Sicherheit festzustellen.

Lappen zurückgeklappt, mit einigen Nähten befestigt. Druckverband.

14. Oktober: (Oppenheim).

Patient liegt auf der linken Kopfseite, schlafsüchtig. 15 Pulse in der Quart. Auf Anreden schlägt er die Augen auf, reagiert aber sonst nicht. Der passiv erhobene rechte Arm fällt schlaff herunter, die Muskulatur hier vollkommen atonisch, ohne Sehnenphänomene. Der gleiche Zustand von Atonie im rechten Bein, an welchem die Muskulatur auch atrophisch erscheint. Kniephänomen beiderseits erloschen, Fersenphänomen fehlt rechts, links erhalten. Im rechten Bein keine aktive Bewegung, während das linke bewegt wird. R. deutlicher Babinski, links Plantarflektion.

Auf Nadelstiche erfolgen auch am rechten Bein Reflexbewegungen, nicht so ausgiebig wie links.

Auffallend ist auch die verschiedene Beschaffenheit der Haut in beiden Beinen, indem sie links viel glatter und heller erscheint, sie läßt sich rechts in weiten Falten abheben, links nicht so gut wie rechts. Auf Nadelstiche reagiert er am rechten Arm gar nicht, am linken gut.

16. Oktober: Heute vermag Patient die bislang gelähmte obere Extremität wieder zu gebrauchen, Appetit gut, Kopfschmerzen nicht vorhanden.

18. Oktober: Allgemeinbefinden hat sich bedeutend gebessert, Patient sieht verhältnismäßig frisch aus, klagt nicht. Er ist imstande, „ja“ zu sagen, und „na“, andere Worte spricht er nicht. Puls ruhig, gleichmäßig und voll. Wenn er gefragt wird, ob er Kopfschmerzen hat, schüttelt er den Kopf. Die Bewegungen in den rechten unteren und oberen Extremitäten geschehen langsam, zögernd, mit leicht angedeuteter Ataxie, keine Lähmung. Patient läßt auch nicht unter sich. Beim Verbinden zeigt sich, daß zwischen den Wundrändern ziemlich viel Gehirnmasse prolabiert ist. Dieselbe wird sorgfältig mit Äther abgetupft. Am oberen umstochenen Hautwundrand wird die obere Epithelschicht nekrotisch.

19. Oktober: Augenbefund: Status idem.

30. Oktober: Patient kann schon mehrere Worte hervorbringen, Mutter, Schwester, Doktor, es geht.

Verband: Die Wundränder klaffen zum Teil. Entfernung des Sekrets, Jodoformgaze, Krull-Verband.

2. November: Augenbefund: Rechtes wegen angeborener Anomalie der Papille nicht maßgebend, links Ödem am Rande der Sehnervenpapille deutlich zugenommen, am meisten am oberen Rand, noch keine pathologische Niveaudifferenz.

4. November: Gestern V. W. Beginn der Reinigung in der Umgebung der Wunde. Heute Fieber 38,1°. Patient sieht sehr elend aus, ist sehr unruhig und schwer besinnlich.

6. November: Zustand heute wesentlich besser. Temperatur normal. Subjektives Befinden zufriedenstellend. Beim V. W. entleert sich viel Liquor cerebr. spin.

16. November: Zustand hat sich andauernd gebessert und ist jetzt vorzüglich. Patient ist lebhaft und unterhält sich schon. Wunde fest geschlossen.

13. Dezember: Bis auf geringe Temperatursteigerungen am 24. November und 6. Dezember Temperatur normal. Sprache hat sich gebessert, Befinden gut. Kräfte haben zugenommen, auch Händedruck kräftiger. Täglich Verbandwechsel. Die obere Wunde hat sich fast ganz durch Granulationen geschlossen, die untere Wunde zeigt noch immer einen ca. 5-Markstückgroßen Prolaps des Gehirns, der geätzt wird.

Gestern genaue Untersuchung in der Klinik des Prof. Oppenheim. Danach ist die Sprache des Patienten wieder schlechter. Die Stimmung deprimiert.

20. Dezember: Seit einigen Tagen schon macht sich eine Schwäche in der rechten oberen Extremität bemerkbar, die sich heute bis zu völliger Lähmung gesteigert hat. Das Wesen des Patienten scheint dagegen seit heute etwas munterer. Er spricht wieder zeitweise verständig, was er einige Tage vorher nicht getan hatte. Zur Seite des hinteren Prolapses hatte sich eine gänseeigroße, druckschmerzhafte, fluktuierende Geschwulst gebildet. Punktion ergab Eiter, deshalb am 18. Dezember Inzision, Drainage, V. W.

24. Dezember: Patient kommt nicht mehr zum Bewußtsein.

25. Dezember: Morgens 5 Uhr exitus.

Das Obduktionsprotokoll ist leider (nicht durch meine Schuld) verloren gegangen, aber das vorliegende Präparat

(siehe Fig. 5, Tafel III-IV) zeigt, daß die Neubildung ihren Sitz im Gebiet des linken Scheitel- und Schläfenlappens hatte und daß die Punktion im Bereich des Tumors, der aber wohl erst nachträglich bis zur Operationsstelle vorgedrungen ist, ausgeführt worden war.

* * *

Ich habe diesen Fall hier wegen seines lokalisatorisch-diagnostischen Interesses mitgeteilt, weil er zeigt, wie eine im Grenzgebiet des Schläfen- und Scheitellappens sitzende Geschwulst eine Vereinigung der Herdsymptome beider Lappen hervorzubringen geeignet ist.

Auch ist es beachtenswert, daß hier die im wesentlichen palliative Trepanation doch einen ganz bedeutenden Umschwung im Befinden für längere Zeit bewirkt hat.

Auf zwei andere Fälle von Geschwulst des Lobus temporalis will ich nur mit wenigen Bemerkungen eingehen.

### Beobachtung V.

G., russ. Kaufmann. Leidet seit 20 Jahren an Kopfschmerz, der zeitweilig sehr heftig auftrat, aber auch oft für lange Zeit schwand. Vor 5 Jahren war er einmal eine Zeitlang von enormer Heftigkeit, wurde aber durch Ableitungsmittel wieder beschwichtigt. Seit einigen Monaten hat er wieder einen peinigenden Charakter angenommen und sich mehr in der rechten Kopfhälfte lokalisiert. Andere Beschwerden hat der Kranke nicht. Ich finde den Augenhintergrund normal, auch keine Pulsverlangsamung, aber eine Andeutung einer linksseitigen Hemiparese und Hemihypaesthesie, keine spastischen Erscheinungen bis auf das unbestimmt ausgesprochene Babinskische Zeichen links. Der Gang etwas schwankend.

Trotz dieses unbedeutenden Befundes sprach ich die Vermutung aus, daß es sich um eine Neubildung im Marke des rechten Schläfen- (bezw. Schläfen-Scheitel-) lappens handele und empfahl zunächst eine Schädelpunktion nach Neißer. v. Bergmann führte diese Operation aus und gewann in der Tiefe Zystenflüssigkeit, die sich durch ihren starken Eiweiß- und geringen Kochsalzgehalt als Tumorzyste kennzeichnete. Gleich nach diesem Eingriff besserte sich der Zustand des Patienten erheblich, insofern als der Kopfschmerz aufhörte und die Schwäche der linken Körperhälfte zurücktrat. Neue

Erscheinungen kamen nicht hinzu. Auf Wunsch des Patienten wurde dann die Radikaloperation beschlossen und zweizeitig über dem rechten Lobus temporalis ausgeführt. 30 Stunden nach dem I. Akt ging Patient unter Konvulsionen zugrunde durch eine Nachblutung aus einem Duralgefäß. Es fand sich ein hühnereigroßer Tumor (Ostesfibrosarkom) im vorderen Bereich des rechten Schläfenlappens, der das Mark des basallateralen Bezirks ganz durchsetzte und nur an einem Teil der Basis bis in die Rinde vordrang (Figur 6, Tafel III-IV). Die Geschwulst enthält an einzelnen Stellen knochenharte Partikel, während sie im Zentrum gelbe, käsige Erweichung zeigt und in ihrem oberen Pol in eine Zyste (die bei der Punktion entleert wurde) übergeht.

Auf den anderen Fall, der schon von meinem früheren Schüler Groß*) beschrieben worden ist, will ich hier nur verweisen, aber doch durch Wiedergabe meines Berichtes an die chirurgische Klinik zeigen, auf welche Momente sich die Diagnose stützte.

Beobachtung VI.

„Patient ist im Dezember 1904 angeblich nach Influenza unter Hirndruckerscheinungen erkrankt und bietet auch jetzt noch die gewöhnlichen Zeichen derselben. nämlich Stauungspapille, Pulsverlangsamung, Kopfschmerz, Erbrechen, Exophthalmus usw. Herdsymptome fehlen.

Es könnte sich sowohl um reinen Hydrocephalus acquisitus, wie um Tumor mit Hydrocephalus handeln; die rasche, scheinbar postinfektiöse Entwicklung des Leidens, sowie das Fehlen von Herdsymptomen machen wohl die erstere Annahme etwas wahrscheinlicher, indes hat Patient außer einem offenbar lipomatösen Tumor am rechten Oberschenkel, unter der linken Mamma einen kleineren, härtlichen Tumor, der wohl einen Cysticerkus darstellen könnte.

Ich bitte Sie, Patient aufzunehmen; vielleicht läßt er sich nach einigen Tagen bewegen, diesen Tumor behufs Fixierung der Diagnose exstirpieren zu lassen. Zeigt es

*) Kasuistischer Beitrag zur Differentialdiagnose des Tumor cerebri und des chronischen Hydrocephalus. Zeitschrift für Nervenheilkunde. Bd. 29.

sich, daß eine irrelevante, d. h. für die Deutung des Gehirnleidens nicht verwertbare Geschwulst vorliegt, so würde ich empfehlen, unter der Diagnose Meningitis serosa eine Lumbalpunktion mit dem Kroenigschen Apparat oder event. eine Ventrikelpunktion vorzunehmen."

Die exstirpierten Geschwülstchen erwiesen sich als Lipome, so daß nun unter der Wahrscheinlichkeitsdiagnose Hydrocephalus die Lumbalpunktion (Entleerung von 15 ccm des unter hohem Druck stehenden Liquor) und einige Tage später die Ventrikelpunktion vorgenommen wurde; Entleerung von 10 ccm klaren Liquors. Exitus nach 2 Tagen im Koma.

Gehirnbefund: An der Basis des linken Schläfenlappens tritt da, wo dieser an das Kleinhirn anstößt, entsprechend dem Gyrus lingualis, ensiformis und Hippocampi eine etwa walnußgroße Geschwulst (Fig. 7, Tafel III-IV) hervor, die an ihrer basalen Fläche mit der Dura mater verwachsen ist. Von der vorderen Spitze des Schläfenlappens bleibt sie 5½ cm entfernt. Ungefähr ebensoweit wie von der Spitze des Schläfenlappens bleibt ihr hinterer Pol von der Spitze des Hinterhauptslappens entfernt. Beim Emporheben des Kleinhirns erkennt man, daß einem hinteren Ausläufer der Geschwulst dieses unmittelbar aufliegt.

An der Basis des Schläfenlappens hat sich die Geschwulst eine Ausbuchtung geschaffen, in der sie wie in einem Neste liegt; doch setzt sich das Geschwulstgewebe in die Substanz des Schläfenlappens fort.

Auf einem Frontalschnitt, der durch die Grenze von Unter- und Hinterhorn fällt, sieht man, daß die Geschwulst den mediobasalen Bezirk des Schläfenlappens vollkommen durchsetzt, bis in die mediobasale Wand des Ventrikels vordringt und diesen stark in die Länge, d. h. transversal ausgezogen hat, so daß das Unterhorn mit seinem größten Durchmesser frontal gestellt direkt über der Geschwulst liegt.

Der Tumor*) hat an dieser Stelle in frontalem Durchmesser eine Ausdehnung von 8 cm, in vertikaler etwa 3½ cm. Er hat eine bröcklige Konsistenz, dunkelgraurötliche Farbe und ist von zahlreichen Haemorrhagien durchsetzt. Nach vorn erstreckt er sich auf dem Frontalschnitt bis in die vorderen Bezirke des Thal. opt., er hat also auch in sagittaler Richtung eine beträchtliche Ausdehnung, der Thalamus wird von dem Tumor medialwärts gedrängt.

Die weitere Untersuchung zeigt, daß innerhalb der Substanz des Schläfenlappens die Neubildung sehr weit nach vorn dringt und daß das ihn nach oben begrenzende Unterhorn stark erweitert ist.

Histologisch erweist sich der Tumor als ein gefäßreiches, von zahlreichen Haemorrhagien größerer und kleinerer Ausdehnung durchsetztes Fibrosarkom, das an einzelnen Stellen alveolären Bau zeigt."

*) Leider ist durch ein Versehen der Arbeit von Groß die Figur eines Schläfenlappentumors beigegeben, auf den sich Beobachtung V bezieht. Auf diese Verwechslung, die jedoch nicht von wesentlichem Belang ist, sei hier, Entschuldigung heischend, hingewiesen.

Das Hauptinteresse wird diesem Fall durch die Tatsache verliehen, daß eine so umfangreiche Geschwulst im Bereich eines Hirngebietes von so erheblicher physiologischer Dignität keine Herderscheinungen verursacht hat.

* * *

Aus der mir in reicher Zahl zu Gebote stehenden Kasuistik der Geschwülste der hinteren Schädelgrube, die Anlaß zu operativem Einschreiten gaben, will ich einige Fälle herauswählen, die mir der besonderen Beachtung wert zu sein scheinen.

### Beobachtung VII.

C. H., 15 Jahre alt, aus Chile. Aufgenommen ins Hansasanatorium am 30. April 1906. † 14. Mai 1906.

Anamnese: Eltern gesund, keine Geisteskrankheiten in der Familie, 4 Geschwister lebend, 3 gestorben.

Als Kind war Patient immer gesund und hat sich normal entwickelt.

Vor 2½ Jahren bemerkte er Sausen im linken Ohr; der Arzt stellte Schwerhörigkeit fest; elektrische Behandlung ohne Erfolg.

Vor 2 Jahren bemerkten die Eltern ein leichtes Schwanken des Ganges. Auf Anraten des Arztes, der zu schnelles Wachstum annahm, wurde Patient aus der Schule, in der er bis da gut mitgekommen war, herausgenommen und aufs Land geschickt. Ein zweimonatiger Aufenthalt dort brachte vorübergehende Besserung. Nach ½ Jahr wurde das Schwanken beim Gehen stärker. Nach einer körperlichen Anstrengung konnte Patient für einen Augenblick nicht mehr weiter gehen.

Nach eingehender Untersuchung äußerten sich mehrere Spezialisten übereinstimmend dahin, daß es sich um einen Tumor syphilitischer Natur im Schädel handeln müsse. Nach Schmierkur und Jodkalium erst vorübergehend Verschlechterung, dann geringe Besserung.

Vor 1 Jahr stellte sich nach einem kalten Bade ein Krampfanfall mit Bewußtlosigkeit ein. Die Hände und Füße krampften sich zusammen, der Kopf wurde zur Seite (nach links) gedreht. Der Anfall dauerte höchstens einige Minuten.

Dieser Zustand mit ab und zu auftretenden nächtlichen epileptiformen Anfällen (circa 10 monatlich) dauerte 2—3 Monate; erneute Schmierkur. Die Anfälle wurden dann seltener, aber der Kranke apathischer.

Er wurde von seinem Vater nach Deutschland gebracht und mir auf Anregung des stellvertretenden Assistenten Professor Krauses, der sich auf Reisen befand, am 27. April vorgestellt. Über meinen Befund und meine Auffassung gibt der folgende an Professor Krause gerichtete Brief am schnellsten Aufschluß:

Berlin, den 22. April 1906.

„Sehr geehrter Herr Kollege!

Folgender Befund bei Herrn H.:

Nervöse Schwerhörigkeit links.

Parese des linken Facialis mit Herabsetzung der elektrischen Erregbarkeit.

Dysarthrie und leichte Dysphagie mit Parese des Gaumensegels.

Nystagmus besonders beim Blick nach links und etwas Blicklähmung nach dieser Seite. Vielleicht geringe Hyporeflexie der Cornea beiderseits.

Geringe Tachykardie.

Doppelseitige Stauungspapille.

Spastische Hemiparese der linken Seite mit allen Chikanen (Clonus, Babinski, Oppenheim, Strümpell).

Perkutorische und Druckempfindlichkeit des linken Occiput und deutliche Schalldämpfung links am untersten Abschnitt oberhalb des Atlantooccipitalgelenks etc.

Alle diese Erscheinungen deuten auf eine Neubildung in der linken hinteren Schädelgrube. Sie geht vielleicht vom Acusticus aus, muß sich aber ziemlich weit nach unten und hinten erstrecken.

Jedenfalls ist Aufnahme ins Sanatorium und wahrscheinlich Radikaloperation indiziert. Hier würde ich auch radiographische Untersuchung empfehlen.

Mit kolleg. Gruß Ihr ergebener

Dr. Oppenheim."

Allgemeiner Status. (Professor Krause): Für sein Alter kräftig entwickelter junger Mann mit leichter Skoliose. Keine Ödeme und Exantheme; links einige geschwollene Nackendrüsen.

Herz ohne pathologischen Befund; Grenzen nach beiden Seiten wenig verbreitert. Lungen normal.

Abdomen: Leber circa fingerbreit über dem Rippenbogen als scharfer harter Rand palpabel. Im Unterhautfettgewebe einzelne kirschkerngroße Infiltrate zu fühlen (von Jodipininjektion stammend). Milz nicht vergrößert.

Urin frei.

Spez. Status: Schädel von außen normal. Beim Beklopfen des Kopfes findet sich am linken Hinterhauptsbein in der Nähe der Protuberantia zwischen dieser und dem Meat. audit. int. eine zirkumscripte markstückgroße sehr empfindliche Stelle, — ebenso auf Druck schmerzhaft. Perkutorisch weicht hier der Schall im Klang etwas ab (Dämpfung). Bei sämtlichen Bewegungen merkt man ein Zurückbleiben

und Schonen der linken Seite; der Händedruck ist auch links geringer wie rechts.

Spastisch paretischer Gang; links stärk, rechts weniger ausgesprochen.

Deutlicher Romberg.

Sensibilität nirgends gestört.

Stereognostischer Sinn: Links wenig herabgesetzt. Kalt und Warm wird überall deutlich unterschieden.

Muskelsinn gut erhalten.

Deutliche Ataxie des linken Armes und Beines.

Reflexe links sehr gesteigert, lebhaft.

Fußklonus links.

Babinski links vorhanden, rechts nicht.

Oppenheim ebenso.

N. opticus: Sehvermögen nicht herabgesetzt. Keine grobe Beschränkung des Gesichtsfeldes.

Conjunktivalreflex fehlt beiderseits. Cornealreflex links stärker herabgesetzt wie rechts.

Lidschluß links schwächer.

Pupillen reagieren auf Lichteinfall träge. Akkomodation nicht beeinträchtigt. Beiderseits ausgesprochene Stauungspapille. Nystagmus beiderseits, besonders beim Blick nach links.

Linke Nasolabialfalte deutlich verstrichen, linker Mundwinkel etwas hängend. Beim Stirnrunzeln bleibt die linke Seite zurück. Elektrische Erregbarkeit herabgesetzt.

Nervöse Schwerhörigkeit links.

Dysarthrie und leichte Dysphagie mit Parese des Gaumensegels.

Zunge weicht deutlich nach links ab.

2. Mai 1906: Operation in Chloroformnarkose. Rechte Seitenlage.

Die Größe des Knochenlappens beträgt oben 58 mm, an beiden Seiten 60 mm.

Die Dura zeigt eine vermehrte Resistenz unterhalb des sinus transversus; an dieser Stelle, zwischen ihm und einer einmündenden Vene ist die Dura weißlich-sehnig, als ob eine weißliche Schicht unter ihr läge. Die Größe dieser Veränderung beträgt 6×2,5 cm.

14. Mai: Öffnung der Klappe, Dura mit gelben Fibrinbelägen bedeckt, nach deren Abreißen ist der Sinus leider nicht mehr deutlich zu erkennen. Umschneidung des Durallappens, dabei wird am medialen oberen Rande der abnorm weit nach unten laufende Sinus transversus eröffnet und durch fortlaufende Zwirnnaht (Darmnaht) wieder geschlossen.

Beim Zurseiteschieben des Kleinhirns medialwärts kommt in 3 cm Tiefe sofort ein halb-fluktuierender Tumor von bläulicher Farbe, glatter Oberfläche und zwerchsackartiger Einschnürung zum Vorschein (Tafel II u. Fig. 8 Tafel V-VI). Der an der lateralen Seite des Tumors zwischen diesem und der Kleinhirnhemisphäre eindringende kleine Finger konstatiert, daß der Tumor etwa die Größe dieser Kleinhirnhemi-

sphäre hat, an der hinteren Felsenbeinfläche anliegt und medialwärts und nach unten außerordentlich weit reicht. Er läßt sich aber überall mit dem Finger umgehen, dabei zeigt sich eine glatte Oberfläche infolge der Einkapselung und ein etwas stärkeres Festhaften an der hinteren Felsenbeinfläche.

Mit einem stumpfen großen Löffel geht der Operateur von der medianen Fläche her, während das Kleinhirn medialwärts mit dem Spatel zurückgehalten wird, hinter den Tumor und sucht ihn in toto vorsichtig herauszuluxieren, dabei reißt die offenbar dünne Kapsel, und es kommt der größere Teil des Tumors heraus.

Der Puls war dauernd gleichmäßig derselbe, circa 120, mittelklein. Horizontallage des Kopfes, 2 Liter Kochsalz, Kampher, Koffein. —

Der herausgenommene Tumor hat nicht mehr die bläuliche Farbe wie im Schädel-Innern, sondern sieht gelblich-rötlich aus, ist succulent, da die Kapsel fehlt, ist von unregelmäßiger Oberfläche.

Circa eine Stunde nach der Operation P. 132, Gesicht verfärbt etc.

Exitus 3¾ h. p. m. Lähmung des Atmungszentrums, während der Puls bis zuletzt, offenbar infolge der vielen Kampher-Injektionen etc., auffallend kräftig schlug. Frequenz 1½ Stunden vor dem Tode 160.

Sektion am 19. Mai 1906.

Zellenreiches Sarkom. Viele Spindelzellen, stellenweise Faserfilz mit eingestreuten Zellen, wahrscheinlich zum Teil Gliom (Oestreich).

Die p. m. vorgenommene Untersuchung des Gehirns lehrt, daß der Tumor nicht nur aus einem großen enukleierten extrazerebellaren Teil besteht, sondern daß auch die linke Kleinhirnhälfte zum größten Teil in ihn aufgegangen ist und daß er ferner in die linke Hälfte des Pons und der Med. obl. tief eingedrungen und in diesen Hirnteilen erhebliche Faserverdrängung und Strukturveränderungen hervorgerufen hat (Fig. 9, Tafel V-VI).

* * *

Der Fall ist in mehrfacher Beziehung interessant:

1) durch die ausgesprochene Schalldämpfung, die ich an umschriebener Stelle des Schädels nachweisen konnte — ein Moment, auf das ich schon öfter hingewiesen habe, aber doch noch nie so deutlich ausgesprochen fand wie hier. Offenbar erklärt es sich dadurch, daß hier große feste Geschwulstmassen zwischen Knochen und Gehirn eingepreßt waren.

2) durch die Tatsache, daß hier nicht wie in der Mehrzahl der Fälle von Pons- und Kleinhirnbrückenwinkeltumor eine alternierende Hemiplegie vorlag, sondern die Kombination einer linksseitigen Hirnnervenlähmung mit einer homolateralen (linksseitigen) spastischen Hemiplegie. Das war

schwer zu erklären. Ich schloß daraus auf einen sich an Pons, Oblongata und Kleinhirn langhin erstreckenden Tumor, der an seinem proximalen Pole die entsprechenden Hirnnerven bedränge, am distalen die Pyramidenbahn nach ihrer Kreuzung beeinträchtige. Und diese Auffassung scheint nach dem Befunde die zutreffende gewesen zu sein.

3) Man unterscheidet — und es ist das besonders für die praktisch-therapeutische Frage von Wichtigkeit — zwischen den extra- und intrazerebralen Neubildungen dieses Gebietes, je nachdem die Geschwulst im Kleinhirnbrückenwinkel sitzt oder von den benachbarten Hirnteilen (Pons, Oblongata, Cerebellum) selbst ihren Ausgang nimmt. Unser Fall zeigt, daß es auch eine dritte Möglichkeit, ein Zwischending gibt, Gewächse — und zwar sind es dann wohl immer bösartige — die zugleich extra- und intracerebrale und durch die direkte Beteiligung des Hirnstamms der radikalen Behandlung meist nicht zugänglich sind.

Von Interesse ist es auch, daß der diese gewaltige Geschwulst in seinem Hirn beherbergende Kranke die Reise nach Europa antreten und persönlich in meiner Sprechstunde erscheinen konnte.

## Beobachtung VIII.

P. W., 45 Jahre, Arbeiterfrau. 26. Juli 1904.
Augenklinik: Beiderseitige Stauungspapille.

4 gesunde Kinder; nichts über Lues. —

Anscheinend seit ihrer Kindheit Mittelohrentzündung; wegen Schmerzen und Ausfluß vor 3 Jahren beiderseitige Radikaloperation; seitdem Ohrensausen. —

Seit 1 Jahr krank: Kopfschmerzen, Erbrechen morgens nüchtern. In letzterer Zeit Kopfschmerzen geringer, auch kein Erbrechen mehr, aber noch Übelkeit. Schlechteres Sehen seit 6—7 Wochen. — Schildert außerdem Anfälle, bei denen ihr das Genick steif wird, das Gesichtsfeld sich verdunkelt, sie apathisch wird; dabei angeblich Trismus. Dauer der Anfälle circa 5 Minuten. Auch Klagen über Schwindel, besonders beim Bücken, so daß sie hinstürzt. Schlucken gut.

Status: Kopf frei beweglich; beiderseits Zeichen der Radikaloperation des Proc. mastoid. — Keine Druckschmerzhaftigkeit des Hinterhauptes. Beiderseits in den Endstellungen der Bulbi Nystagmus, der durch Drehbewegungen des Körpers in gewöhnlicher Weise beeinflußt wird. — Geruch beiderseits erhalten. Gefühl im Gesicht beiderseits vorhanden. — Cornealreflex links erhalten, rechts fast aufgehoben; dabei gibt Patientin an, rechts weniger zu fühlen als links. Sonst, insbesondere auch im Gebiet der Occipitalnerven keine Differenz zwischen links und rechts. Pupillen-Reaktion prompt. Beim Drehen um sich selbst

starker Schwindel; auch beim Gehen Unsicherheit; die cerebellare Ataxie ist sogar sehr deutlich. Es soll mehr Neigung zum Fallen nach links vorhanden sein; augenblicklich ist aber eher das Gegenteil der Fall. Keine abnorme Kopfhaltung, Sternocleidomastoideus und Cucullaris gut. — Puls 96. — Sehnenphänomene an den Armen stark, links noch etwas mehr als rechts. Händedruck beiderseits kräftig; leichte Ataxie in den Händen. — Sehnenphänomene an den unteren Extremitäten sehr stark. Keine Steifigkeit; Zehenreflex plantar. — Sensibilität überall intakt. — Nystagmus gröber und ausgiebiger nach rechts als nach links. Aufgefordert, nach rechts zu sehen, stellt sie gleichzeitig Augen und Kopf ein, während sie nach links die Augen allein einstellt. — Patientin will anfangs mehr linksseitigen Kopfschmerz gehabt haben. — Beim Nachdenken sieht man die Bulbi mehr nach links hinübertreten, doch bedarf das weiterer Prüfung.

Bericht an die chirurgische Klinik: „Bei Frau W. finden sich außer den allgemeinen Hirndrucksymptomen besonders folgende Symptome: cerebellare Ataxie, Nystagmus, der beim Blick nach rechts stärker als nach links, Hyporeflexie der rechten Cornea und eine gewisse Erschwerung, die Bulbi allein nach rechts einzustellen. — Ich vermute, daß es sich um einen Tumor in der hinteren Schädelgrube handelt und denke dabei vorwiegend an die rechte Kleinhirngegend; sicher läßt sich Meningitis serosa nicht ausschließen."

19. September 1904: Patientin klagt dauernd über Schwindel und unsicheres Gehen. Bei Drehungen des Kopfes Verdunkelung des Gesichtsfeldes, besonders aber wenn sie sich aus gebückter Stellung aufrichtet. Die Sehfähigkeit soll zeitweilig wieder ganz gut sein. — Kopfschmerzen im ganzen nicht viel; aber doch gelegentlich, mit Erbrechen; auch nüchtern Erbrechen. — Gefühl, als ob „das Innere des Kopfes in einer Klammer stecke". Keine Lähmungs- oder Schwächeerscheinungen. Urinlassen gut. Eigentümliche Zustände von Benommenheit, hochgradiger Indifferenz: „es ist ihr egal, ob sie auf der Straße überfahren wird"; derartige Zustände von 3—5 Minuten Dauer kommen mehrmals, 3—4 Mal täglich; danach müde. Cornealreflex wie früher, sonst im Trigeminusgebiet keine Sensibilitätsstörungen. Puls dauernd beschleunigt, 24 in der Quart. — Das Sausen soll links stärker sein als rechts. Ophthalmoskopisch: Beiderseits Stauungspapille; an der rechten Papille außen-unten frische Blutung; keine Spur von Atrophie; gute Sehkraft. —

10. März 1905: Klagt über Abnahme der Sehkraft, Verdunkelung des Gesichts, viel Schwindel, der jetzt nicht mehr so stark mit Schwanken nach der Seite, sondern mehr nach vorn oder hinten verbunden sein soll, Übelkeit; Erbrechen in den letzten 10 Wochen nicht mehr. Schmerzen besonders morgens beim Aufstehen. — Sehr reizbar, heftig. — Taubes Gefühl in der rechten Wange; beim Anfassen „anders als links". — Gang soll sehr unsicher sein. Keine Urinbeschwerden. Nystagmus ausgesprochen beim Blick nach rechts und links. Absolute Areflexie der rechten Cornea. Hypalgesie besonders im rechten I. und II. Trigeminus-

ast; Pinselberührungen werden gefühlt; keine ausgesprochene Druckschmerzhaftigkeit. —

15. März 1905: Schildert „Sausen und Sägen" im linken Ohr, dazu Genicksteifigkeit und Parästhesien in den oberen Extremitäten, Mattigkeit in den Beinen, allgemeine Schwäche. Kein Gefäßgeräusch am Schädel. — Sehr ausgesprochen ist heute die Erscheinung, daß sie auf Aufforderung nur nach links blicken kann; soll sie nach rechts sehen, so stellen sich die Bulbi nach links ein, dagegen folgt der Blick dem Finger auch nach rechts. — Nystagmus in beiden Endstellungen, aber nach rechts ausgiebiger. Optischer Blinzelreflex links lebhafter als rechts. Die rechtsseitige Hypalgesie ist zweifellos, dieselbe erstreckt sich auch auf die obere Zungenhälfte. — Pinselberührungen werden in beiden Gesichtshälften wahrgenommen. —

Im ganzen ist der linke VII. etwas stärker innerviert als der rechte. Rechte Lidspalte kleiner als die linke. Die Innervationsdifferenz macht sich namentlich beim Artikulieren geltend. — Geschmack auf der rechten Zungenhälfte abgestumpft. Beim Schließen des Mundes für einen Moment eine wenig ausgesprochene Deviation des Unterkiefers. Hinterhaupt nicht druckempfindlich. Mäßige Tachykardie. Keine elektrischen Veränderungen im Facialis. — Gang auffallend breitbeinig; bei Wendungen cerebellare Ataxie. Herumdrehen im Liegen etwas ungeschickt, aber sonst ohne Besonderheiten. Knie- und Fersenphänomene lebhaft. — Keine Steifigkeit, kein Babinski; kein Oppenheim. Beim Erheben des rechten Beines deutliche Bewegungsstörung, die sowohl an Intentionstremor wie an Ataxie erinnert, es ist ein Auf- und Niederschwanken in Form gröberer Stöße, zum Teil auch ein Schwanken in seitlicher Richtung. Dasselbe tritt bei Zielbewegungen hervor. Im linken Bein ist diese Störung nicht vorhanden. Im rechten Bein wird auch etwas weniger Kraft geleistet. —

An beiden oberen Extremitäten Sehnenphänomene stark; keine Steifigkeit. — Am rechten Arme dieselbe Erscheinung wie am rechten Bein, aber weniger ausgesprochen; beim Fingernasenversuch ist, besonders nach Wiederholung, eine Störung überhaupt nicht bemerkbar. Bei wiederholter Untersuchung ist auch statische Ataxie in den oberen Extremitäten nicht zu erkennen. Händedruck beiderseits kräftig, Gefühl für Berührung und Nadel an beiden unteren Extremitäten erhalten; keine Lagegefühlsstörung. —

Zweiter Bericht an die chirurgische Klinik: „Patientin leidet an Kopfschmerz und cerebralem Erbrechen, das in letzterer Zeit zurückgetreten ist. Objektiv bietet sie folgende Erscheinungen: Doppelseitige Stauungspapille, cerebellare Ataxie, Inkoordination und Tremor im rechten Bein, weniger im rechten Arm; Hypalgesie im rechten Trigeminusgebiet, die sich so entwickelt hat, daß zuerst für lange Zeit nur eine Areflexie der Cornea bestanden hat, ferner Hemiageusia dextra, Erschwerung der Blickbewegung nach rechts, Nystagmus in den seitlichen Endstellungen, besonders beim Blick

nach rechts. — Dieses Symptomenbild deutet auf einen Tumor der rechten Kleinhirnhälfte. Wenn auch, wie gewöhnlich unter diesen Verhältnissen, Meningitis serosa nicht sicher ausgeschlossen werden kann, sprechen hier doch viele Symptome mehr zugunsten einer Neubildung. — Eine gewisse Unklarheit wird noch durch die vorausgegangene Felsenbeinoperation geschaffen, deren Indikation und Resultat vielleicht aus der Ohrenklinik zu erfahren ist. — Ich glaube aber nicht, daß die Diagnose dadurch in Frage gestellt wird." —

Die operative Behandlung wurde nunmehr beschlossen. Über Befund und Ergebnis berichtet Borchardt*):

„4. April 1905: Operation. Schnitt horizontal oberhalb der Linea semicircul. sup. rechts, Bildung eines viereckigen Weichteillappens, der nach links bis über die Mittellinie, rechts über die Spitze des Proc. mast. reicht.

Schon beim Abpräparieren des Lappens starke Blutung, namentlich aus den Knochenemissarien. Dann wird über der Kleinhirnhemisphäre der Knochen teils mit dem Meißel, teils mit der Knochenzange fortgenommen, wobei die Blutung so stark ist, daß trotz zeitweiliger Tamponade der Zustand sich so verschlechtert, daß von weiterer Operation Abstand genommen werden muß; der Weichteillappen wird durch einige Nähte an normaler Stelle fixiert.

Nachdem sich Patientin durch tägliche Kochsalzinjektionen einigermaßen erholt hat, wird am 8. April der Weichteillappen wieder zurückgeklappt, der Proc. mast. aufgemeißelt, das Labyrinth weggenommen; ein Autrum war nicht zu finden; der Sinus stark vorgelagert. Die Dura wird vom Tegmen aus in großer Ausdehnung freigelegt, sodaß schließlich der größte Teil des Sinus sigmoideus und transversus frei zutage liegt und das Felsenbein bis auf eine Entfernung von 1 cm vom Porus acusticus int. fortgenommen ist.

Der elende Zustand der Patientin nötigt, zum zweiten Male die Operation zu unterbrechen und gestattet, dieselbe erst am 19. Mai zu Ende zu führen. Der an der Dura schon fest adhärente Weichteillappen wird zurückgeklappt, der Sinus sigmoid. zwischen 2 Seidenligaturen durchschnitten, die Dura in der Mitte nach rechts vorn bis über den Sinus hinaus gespalten. Unter enorm starkem Druck spritzt die Arachnoidealflüssigkeit heraus.

Die rechte Kleinhirnhemisphäre wird mit einem schmalen Spatel nach der Mitte verschoben, wodurch VII und VIII sichtbar werden. Sie werden abgerissen. Das Kleinhirn selbst fühlt sich bei der Palpation weich an und auch auf seiner Unterfläche ist etwas Pathologisches nicht wahrzunehmen. Ganz in der Tiefe, doch für das Auge gut sichtbar, erscheint ein gelblich gefärbter Körper

*) Zur Operation der Tumoren des Kleinhirnbrückenwinkels. „Berl. klin. Woch." 1905. 33.

von der Form etwa des Pons, aber von so gleichmäßiger Oberfläche, daß er als Geschwulstmasse angesehen werden muß. Beim Eingehen mit dem Finger fühlt man diese abnorme Härte, die schließlich sehr vorsichtig, zum Teil mit dem Finger, zum Teil mit einem stumpfen Löffel entfernt wird. Danach erfolgt eine heftige Blutung, deren Stillung durch Einführung eines Jodoform-Tampons gelingt. Die ganzen Manipulationen wurden wie schon früher durch auffällig starke Blutungen auch aus den Venen der Hirnhäute erschwert, und eine Klemme bleibt am Übergang des Sinus transversus zum sigmoid. liegen.

In dem Moment, wo der Tumor herausgeholt wurde, sistierte die Atmung vollständig, stellte sich aber nach einigen Sekunden wieder ein. Naht des Weichteillappens, Tampon hinter dem Ohr herausgeleitet.

Am folgenden Tage Puls 160, Resp. 40. Rechts Lagophthalmus.

Sprache dysarthrisch. Auf Nadelstiche reagiert die rechte Gesichtshälfte nicht, während Patientin links fühlt. Patientin unterhält sich und ist vollkommen klar. Beim Schlucken kommt sie ins Husten. Es tritt Trachealrasseln auf, das vorübergehend durch Atropin gemildert wird. 26 Stunden nach der Operation exitus letalis unter den Erscheinungen des Lungenödems und Delirium cordis.

Sektionsprotokoll (dem nur das Wichtigste entnommen wird):

„Hinter dem rechten Ohr eine große Knochenwunde, aus der ein Gazestreifen heraushängt und aus welcher eine weiche hirnähnliche Masse hervorquillt. Rechts N. I—VI und IX—XII intakt.

Nach Herausnahme des Gehirns sieht man auf dem Clivus ein flaches Blutgerinnsel, das sich in Form eines Hohlmantels von links her auf die Med. obl. und den Beginn des Rückenmarkes bis zum oberen Rand des Epistropheus fortsetzt. An der Basis des Gehirns sieht man in der rechten Hälfte des Pons ein walnußgroßes Loch, in dem der Tampon lag (s. Fig. B.). Von der rechten Ponshälfte ist neben der sagittal verlaufenden Arteria basilaris ein 3 mm breiter Keil übriggeblieben, ebenso vorne eine kappenförmige, etwa 5 mm dicke Zone, auf welcher die oberflächlichen Bogenfasern intakt verlaufen. Neben dem schmalen Brückenrest folgt die walnußgroße Höhle, in welcher der Tampon lag.

Die rechte Olive ist nicht erkennbar, an ihrer Stelle eine haselnußgroße konsistente Masse, über welche jenes große Blutgerinnsel nach unten zieht. Die Arteria basilaris verläuft gradlinig in der Sagittalfurche des Pons.

Die linke Ponshälfte erscheint unverändert.

Der rechte V verläuft außen von dem kappenförmigen Fortsatz anscheinend intakt, der VI entspringt normal, VII und VIII fehlen am Gehirn, ihre Reste an der Basis eben sichtbar, IX—XII entspringen in dem oben beschriebenen Blutgerinnsel.

Die rechte Kleinhirnhemisphäre zeigt einen Defekt des Lobulus quadrangul. sup. und des Flocculus.

An der Oberfläche sieht man in den weichen Hirnhäuten, ferner an der Unterseite des Kleinhirns, der Unterseite des Schläfenlappens und der Konvexität der hinteren Zentralwindungen zahlreiche rote Sprenkelungen (Blutungen).

Histologisch erwies sich die Geschwulst als Fibrosarkom.

Der Exitus erfolgte hier nach gelungener Operation durch Druckwirkung auf die Med. obl., wobei nach Borchardt der Tampon, den er wegen der starken Blutung einführen mußte, und die Blutkoagula eine Rolle spielten.

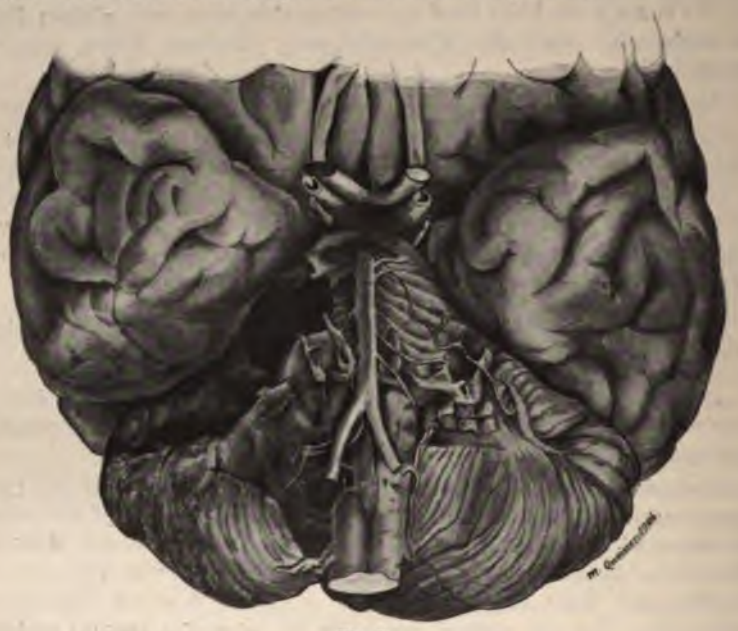

Fig. B.

* * *

Auf die bemerkenswertesten Momente dieses Falles habe ich schon an anderer Stelle kurz hingewiesen: Dahin gehört die Kombination des Gehirnleidens mit der Erkrankung des Schalleitungsapparates, die zu einer doppelseitigen Trepanatio mastoidea geführt hatte und die dadurch bedingte Erschwerung der Beurteilung der Acusticusaffektion, ferner auf die charakteristische Entwickelung der Trigeminussymptome: Beginn mit isolierter Areflexie der Cornea, auf die erst nach und nach die Störungen der Sensibilität im I. und II. Ast des Trigeminus und schließlich die Hemiageusie folgen etc., auf die der eigentlichen Blicklähmung vorausgehenden Störungen (grober Nystagmus beim Blick nach der Seite, auf

der sich später die Lähmung entwickelt, Erschwerung der Blickbewegung ohne gleichzeitige Drehung des Kopfes nach der Seite resp. Tendenz, die Einstellung der Bulbi immer mit Drehung des Kopfes zu verknüpfen, Neigung, beim Nachdenken die Bulbi nach der kontralateralen Seite abzulenken etc.).

Interessant ist es auch, daß unsere Patientin schließlich die Bulbi auf Geheiß überhaupt nicht nach der gelähmten Seite einstellen, wohl aber einem vorgehaltenen Gegenstande nach dieser folgen konnte.

Schließlich sei noch auf die Attacken von Schwindel, Verdunkelung des Gesichtsfeldes, Benommenheit und Trismus hingewiesen, die an die „cerebellar seizures" von Dana*), Hunt, an die Vestibularisanfälle**) von Ziehen erinnern.

### Beobachtung IX.

Über diesen Fall besitze ich nur kurze, unvollkommene Notizen:

Frau S., eine 28jährige Russin, wird mir am 4. Juli (1905) vorgestellt mit Klagen über heftigen Kopfschmerz in der linken Hinterhaupts- und Stirngegend, Sausen vorwiegend auf dem linken Ohre und Paraesthesien in der linken Gesichtshälfte. Außerdem klagt sie über Schwindel, beträchtliche Unsicherheit beim Gehen und Erblindung. Ich finde Stauungspapille im atrophischen Stadium, cerebellare Ataxie, Exophthalmus, Areflexie beider Corneae und Anaesthesie vorwiegend in der linken Gesichtshälfte.

Bei diesem Befund lag es nahe, an einen Tumor des linken Kleinhirnbrückenwinkels zu denken. Nun stellte ich aber eine rechtsseitige Taubheit fest, fand im rechten Facialis eine partielle Entartungsreaktion und ermittelte, daß das Leiden mit heftigem rechtsseitigen Kopfschmerz begonnen hatte, zu dem sich dann bald eine rechtsseitige Schwerhörigkeit gesellt hatte. Erst in den letzten Monaten hatte sich der Wandel in der Symptomatologie vollzogen, der die linksseitigen Erscheinungen in den Vordergrund treten ließ.

---

*) The cerebellar seizure (cerebellar fits) a syndrome characteristic of cerebellar tumors. New-York med. Journal 1905. II.

**) Über Tumoren der Acusticusregion. „Medizinische Klinik". 1905. Nr. 34 und 35.

Mein Bericht, mit dem ich die Patientin der chirurgischen Privatklinik (Exc. v. Bergmann) überwies, lautete so:

„Bei der p. S. deutet die Symptomatologie auf eine Neubildung der hinteren Schädelgrube und zwar handelt es sich entweder um einen doppelseitigen Acusticustumor, wie er z. B. von Henneberg beschrieben und in meiner Monographie der Hirngeschwülste abgebildet ist, oder um ein von dem rechten Kleinhirnbrückenwinkel ausgehendes großes Gewächs, das eine starke Kompressionswirkung bezw. Verdrängung nach links hin entfaltet. Ich empfehle unter diesen Verhältnissen die Radikaloperation im Bereich der rechten hinteren Schädelgrube."

Die Operation wurde zweizeitig von Herrn Professor Borchardt ausgeführt.

19. Juli: I. Operation:

Großer Hautlappen mit Basis zum Nacken hin umschnitten.

Grenzen: Rechter proc. mastoideus, lin. semicircul. sup. dextra, nach links bis 1 cm über die Mittellinie hinaus, ohne Schwierigkeit bis tief in den Nacken abpräpariert. Foramen mastoid. ziemlich groß, stark blutend, durch einen Elfenbeinstift gut geschlossen. Schädel wird an der Basis mit einer Doyenschen Fraise eröffnet. Durch eine horizontal aufgesetzte Fraise wird der Knochen stellenweise verdünnt, dann mit Luerscher Knochenzange entfernt. Schließlich liegt die Dura frei: von der Basis des proc. mastoideus, dessen Zellen schon mit eröffnet sind, cervicalwärts bis dicht an das Foramen magnum, der Sinus transversus und noch 1 cm breit über ihm ein Streifen, seine Umbiegung in den Sinus sigmoideus, die Vena magna Galeni und auch hier über die Mittellinie hinaus 1 cm breiter Streifen.

Es liegt somit die Dura des rechten Kleinhirns und etwas die der Umgebung frei, prall gespannt, die blutenden Stellen teils umstochen, teils tamponiert. Der Hautlappen wird völlig vernäht bis auf die Austrittsstelle des Tampons an der Basis.

21. Juli: Die Operation ist sehr gut vertragen, Sensorium völlig frei. Patientin behauptet plötzlich, einmal einen Lichtschimmer gehabt zu haben. Sie muß zweimal täglich katheterisiert werden.

Auffallend ist, daß 24 Stunden lang sofort nach der Operation die Pupillen mittelweit sind, reagieren, obwohl doch eine Druckentlastung noch nicht stattgefunden hat.

8 Tage später II. Operation.

Ablösung des Hautlappens unter geringer Blutung. Viereckiger Duralappen unter Schonung der Sinus nach unten umgeklappt. Rechte Kleinhirnhemisphäre prolabiert unter großer Vehemenz. Kleinhirnhemisphäre mit Krauseschem Spatel medialwärts verschoben. In der Nähe des Porus acusticus int. gelangt man in ein maschiges mit trüber Ödemflüssigkeit gefülltes Gewebe,

das zunächst den Eindruck einer Zyste macht, sich aber bei genauerem Zusehen als eine pathologisch veränderte Zysterne des Nervus acusticus und facialis erweist. Noch vor der Zyste in der Tiefe findet man einen Tumor, der sich durch festere Resistenz gegen seine Umgebung auszeichnet. Mit dem Finger wird der etwa haselnußgroße Tumor entfernt. Man hat den Eindruck, als wenn die Entfernung vollkommen gelungen sei. Die Blutung aus dem Geschwulstbett ist so groß, daß eine Tamponade notwendig wird. Von dem prolabierten Kleinhirn wird etwa ein Drittel abgetragen, da die Reposition unmöglich wird.

2 Situationsnähte an der Dura. Hautnaht.

Patientin hat die Operation gut vertragen.

Am folgenden und übernächsten Tage starke Temperatursteigerung. Starke Durchtränkung des Verbandes. Patientin ist klar, klagt nicht über Kopfweh. Beim Verbandwechsel ergibt sich keine Spur von einer Infektion.

Am 6. Tage geht die Patientin unter den Zeichen einer rechtsseitigen Pleuropneumonie zugrunde (sie hat rechts eine alte Pleuritis gehabt).

Bei der Sektion, die sich auf die Herausnahme des Gehirns beschränken muß, zeigt sich keine Spur von Meningitis. Aber im Kleinhirnbrückenwinkel sitzt noch der größere Teil des Tumors, der allerdings so lose an der Gehirnsubstanz befestigt scheint, daß er vielleicht dem Zug des Tampons gefolgt wäre (vergl. Fig. 10, Tafel V-VI).

Entsprechend meiner Voraussetzung hatte die im rechten Kleinhirnbrückenwinkel sitzende Neubildung die benachbarten Gebilde des Hirnstamms stark komprimiert und verdrängt, so daß die linksseitigen basalen Hirnnerven, besonders der Trigeminus, eine starke Druckläsion erfahren hatten.

* * *

Diese Beobachtung lehrt, daß ein einseitiger Kleinhirnbrückenwinkeltumor Reiz- und Ausfallserscheinungen im Gebiet der beiderseitigen Hirnnerven (V und VIII) der hinteren Schädelgrube hervorbringen kann, ja daß sogar in einem späteren Stadium die durch Läsion der kontralateralen bedingten in den Vordergrund treten können. Daraus geht auch hervor, daß die Diagnose bilateraler Acusticustumor wohl nur ausnahmsweise mit Sicherheit gestellt werden kann, vielleicht dann, wenn von vornherein doppelseitige Acusticuserscheinungen auftreten. Allerdings wird dann immer noch die Schwierigkeit der Differentialdiagnose gegenüber dem Ponstumor zu überwinden sein.

## Beobachtung X.

E. D., 38 Jahre, Färber.

Diagnose: Tumor am Kleinhirnbrückenwinkel rechts.

Notizen bei der poliklinischen Untersuchung:

30. Oktober 1905: Seit ¼ Jahr Spannungsgefühl in Nase, Mund und rechter Stirnseite. Schwindel, ist aber noch nicht hingefallen. Stirnkopfschmerz. Keine Übelkeit, kein Erbrechen. Bis vor 1 Jahr ziemlich starker Potus, jetzt angeblich nicht mehr. Allmählich Nachlassen der Sehkraft, rechts mehr als links. Keine Urinbeschwerden. Lues negiert. 3 gesunde Kinder. 1 Abort. Seit 8 Tagen Parasthesien in den Fingern der rechten Hand.

VII, XII frei, Augenbewegungen frei, doch besteht deutlicher Nystagmus beim Blick nach rechts. Motilität, Sensibilität und Reflexe an allen Extremitäten normal. Deutliches Schwanken beim Augenschluß. Mäßige statische Ataxie in beiden Beinen, keine Bewegungsataxie. Leichte Unsicherheit beim Stehen, aber nicht nach einer Seite überwiegend. Augenhintergrund: Neuritis nervi opt., besonders rechts.

Motilität, Sensibilität und Reflexe an allen Extremitäten normal. Deutliches Schwanken beim Augenschluß. Mäßige statische Ataxie in beiden Beinen, keine Bewegungsataxie. Leichte Unsicherheit beim Stehen, aber nicht nach einer Seite überwiegend. Augenhintergrund: Neuritis nervi opt., besonders rechts.

Im August vorigen Jahres hat er zuerst gemerkt, daß er auf dem rechten Ohr nichts hört. Schon vordem hat er über Schwindel geklagt, der aber nicht so erheblich war, daß er gefallen wäre. Öfters Klingen im rechten Ohr, aber kein Sausen, ferner Schmerzen hinter dem rechten Ohr. In dieser Zeit auch Schluckbeschwerden, nur beim Schlucken fester Speisen. Kein Verschlucken von Flüssigkeiten. Diese Störung war von wechselnder Stärke. Seit ¼ Jahr Paraesthesien, die am rechten Mundwinkel und Auge begonnen haben, zum Teil auch Thermoparaesthesien, mehr rechts, aber auch links jetzt. Die Sprache soll durch diese Empfindungen gestört sein. Außerdem das Gefühl, daß er die Lippen nicht auseinander bekommt. In den Zähnen der rechten Seite das Gefühl der Stumpfheit. Gelegentlich soll es auch zu einem Krampf der rechten Kau- und Gesichtsmuskulatur gekommen sein. Er hat dauernd einen betäubenden Schmerz im Kopf, rechts stärker als links. Im Dunkeln soll das Gehen durch Unsicherheit gestört sein. Mattigkeit im ganzen Körper, keine einseitige Lähmung. Pressen beim Urinlassen. Seit ¾ Jahr Impotenz.

Status: Starker Nystagmus beim Blick nach rechts. Beiderseits beginnende Neuritis optica. Sensibilität im Gesicht beiderseits gleich. Pupillenreaktion prompt, AB frei. Areflexie der rechten Cornea, dabei auch subjektiv stumpferes Gefühl, aber auch leichte Pinselberührungen werden in der rechten Gesichtshälfte gefühlt. Beide Hinterhauptschuppen druckschmerzhaft, aber auch andere Stellen des Schädels. Unterkiefer weicht nicht ab beim Öffnen. Kaumuskeln kräftig, vielleicht ist der rechte Temporalis etwas dünner. Mund stark nach links verzogen beim Öffnen, auch beim Zähnefletschen Differenz. Linke Lidspalte etwas kleiner als rechts. Lidschluß

rechts schwächer als links. Frontalis beiderseits gleich. Elektrisch auch qualitativ wohl kaum eine Differenz. Zuckung blitzartig. Gaumensegel beiderseits gleich, Gaumenreflexerregbarkeit stumpf. Geruch beiderseits gleich. Acid. mur. wird auf der linken Zungenhälfte viel besser geschmeckt. Auch auf der hinteren Zungengegend wird bitter links deutlicher geschmeckt. Rinne rechts negativ, Kopfknochenleitung ist erhalten. Beim Gehen hängt die ganze rechte Seite, doch soll das schon lange so sein vom Tragen her. Beim Umdrehen deutliche Unsicherheit. Motorische Kraft der oberen und unteren Extremitäten gleich und gut. Keine wesentliche Ataxie. Sehr starke Steigerung der Sehnenphänomene an beiden Beinen. Kein Fußklonus. Fersenphänomen stark. Zehen plantar. Einige pigmentierte Warzen auf dem Rücken.

1. November 1905. Untersuchung des Ohres ergibt: Rechts Kopfknochenleitung vorhanden, nicht verkürzt, vor dem Ohr wird die Stimmgabel nicht gehört. Patient behauptet mit Bestimmtheit, daß seine Nase in letzter Zeit dicker geworden sei, ferner klagt er über eigentümliche Kälteempfindungen beim Luftschnauben. Kein Erbrechen. Nur nach dem Elektrisieren verspürt er Paraesthesien in der rechten Hand und Unsicherheit im ganzen. Auch beim Blick nach oben etwas Nystagmus. In seinen Angaben überwiegt das Spekulative so sehr, daß die Beurteilung dadurch erschwert ist, doch gewinnt man die Überzeugung, daß rechts Hyporeflexie der Cornea besteht. Rachenreflex sehr stumpf. Bei Augenschluß sehr ausgesprochenes Schwanken nach links. Er läßt sich leichter nach links hinüberwerfen als nach rechts. Puls mäßig beschleunigt. Beim Weberschen Versuch wird der Ton nicht abgelenkt. Perzeptionsdauer scheint auf dem linken Ohr länger als auf dem rechten zu sein, groß ist die Differenz nicht. Keine Ataxie. Händedruck links matter als rechts. Beim Erheben bleibt der Arm nicht zurück. Keine Diadokokinesis nachweisbar. Kniephänomen links etwas stärker als rechts, auch das Fersenphänomen. Zehenreflex beiderseits plantar. Links und rechts Andeutung von Tibialisphänomen. Kremasterreflex rechts vorhanden, links weniger ausgesprochen. Bauchreflex beiderseits gleich. Am Thorax links handbreit unter der Mamilla eine linsengroße, molluscumähnliche Geschwulst auf rötlichem Grunde. Rechts eine etwas größere, pigmentierte. Große Anzahl pigmentierter Warzen findet sich am Rücken.

Bericht an die chirurgische Klinik: „Patient D. bietet außer der rechtsseitigen Schwerhörigkeit folgende Symptome: Beiderseits Neuritis opt., Paraesthesien in der rechten Gesichtshälfte, Hyporeflexie der rechten Cornea, Nystagmus beim Blick nach rechts, Parese des rechten VII in allen Zweigen (leicht), cerebellare Ataxie mit Neigung nach links zu fallen, Kopfschmerz, Druckempfindlichkeit des Schädels in der Hinterhauptsgegend. Nach diesem Befunde muß man eine Neubildung diagnostizieren, die ihren Sitz in der rechten hinteren Schädelgrube hat. Ich denke dabei an den Sitz am Kleinhirnbrückenwinkel, an das sogenannte Neurofribroma N. acustici und wäre für diese Auffassung das

Wesen der Schwerhörigkeit besonders maßgebend. Genaue Untersuchung dieser Funktion empfohlen."

8. November: Weber nicht nach rechts lateralisiert. Nach dem Krampf im VII und V Schwindel stärker und Übelkeit; er schildert den Krampf so, daß sich die gesamte rechtsseitige Gesichtsmuskulatur anspannt, außerdem Trismus. Dauer ¾—1 Minute. Schmerzen nachts so heftig, daß er aus dem Schlaf geweckt wird.

Ein Abweichen der Bulbi nach links beim Nachdenken ist nicht vorhanden. Beim Einstellen der Bulbi nach rechts besteht die Tendenz, den Kopf mitzubewegen, beim Einstellen nach links nicht. Bei passiven Drehungen des Kopfes steigert sich der Schwindel etwas, ebenso bei aktiven Bewegungen des Kopfes. Es tritt im Anschluß an die Drehbewegung um die vertikale Achse nach rechts der gewöhnliche Nystagmus nach links ein, während der bei dem Patienten sonst vorhandene Nystagmus nach rechts aufhört. Bei wiederholten Rumpfdrehungen auch Zunahme des subjektiven Schwindels. Irgend eine Gesetzmäßigkeit in dem Fallen nach rechts oder links nicht festzustellen. Heute läßt sich auch nicht nachweisen, daß Patient leichter nach rechts als nach links fortgestoßen werden kann. Patient hat keinerlei Beobachtung gemacht, daß die Gegenstände oder der Körper eine Scheinbewegung nach rechts oder links erfahren. Puls gegenwärtig 25 in der ¼ Minute.

Ophthalmoscopisch: Rechts Prominenz etwas stärker als links. Rechts kleine Blutung unterhalb der Papille. — Differenz in der Kraftleistung zwischen rechtem und linkem Arm heute nicht erheblich. Auch wenn Patient das linke Ohr zuhält, wird die Stimmgabel (an der Stirn aufgesetzt) nicht nach links abgelenkt.

Bericht: „D.. über dessen subjektive Beschwerden Sie unterrichtet sind, bietet objektiv folgende Symptome: Schwerhörigkeit auf dem rechten Ohr, die wenigstens zum Teil nervösen Ursprungs ist, Nystagmus und leichte Parese beim Blick nach rechts, Hyporeflexie der rechten Cornea, leichte Parese des rechten Facialis, cerebellare Ataxie, Neuritis opt., besonders rechts, Herabsetzung des Geschmacks auf der rechten Zungenhälfte. Es würde sich nach diesem Befunde um einen Tumor des rechten Kleinhirnbrückenwinkels handeln."

Bei der von Professor Borchardt in 2 Zeiten (II. Akt am 2. Dezember 1905) ausgeführten Operation, über die ich mir nur eine kurze Notiz gemacht habe, fand sich ein Tumor von beträchtlichem Umfang am rechten Kleinhirnbrückenwinkel, der nur stückweise und unter Verlust eines großen Teils der rechten Kleinhirnhemisphäre entfernt werden konnte. Atmung frequent, aber gut, ebenso Puls; letzterer wird erst zum Schluß der Operation schwach und aussetzend, so daß Kampherinjektionen erforderlich werden.

Der Tod erfolgt innerhalb der ersten 24 Stunden nach der Operation.

Die Geschwulst hat den Charakter des Sarkoms.

Von dem postmortalen Hirnbefund gibt Fig. 11, Tafel V-VI, ein anschauliches Bild.

* * *

Die Symptomatologie war eine im ganzen so typische, daß die Diagnose gleich bei der ersten Untersuchung gestellt werden konnte.

Erwähnenswert sind auch hier, ähnlich wie in Beobachtung VIII, die anfallsweise auftretenden motorischen Reizerscheinungen im rechten Trigeminusgebiet, die wahrscheinlich reflektorisch durch die Reizung der sensiblen Wurzel entstehen.

Ferner zeigt der Fall wieder deutlich, daß zwischen dem Sitz des Tumors und der Richtung der cerebellaren Ataxie eine gesetzmäßige Beziehung nicht waltet.

Schließlich ist auch hier wieder zu erkennen, wie sehr der Erfolg der Operation des Kleinhirnbrückenwinkeltumors vom Umfang und Charakter der Neubildung abhängt.

### Beobachtung XI.

W. M., 46jähriger Arbeiter.

Erste Untersuchung in der Poliklinik am 10. Januar 1905:

Beiderseits Stauungspapille bei erhaltenem Sehvermögen.

Vor circa 1 Jahr Sturz aus circa 3 m Höhe aufs Gesicht mit Verletzung der rechten Gesichtsgegend. Seit 2 Monaten klagt er über den Kopf, über eine Art von Benommenheit und Schwindel. In den letzten Wochen hat er auch häufiger erbrochen.

Er ist schlafsüchtig geworden, kann den ganzen Tag schlafen.

Der Kopfschmerz hat seinen Sitz in der Stirn- und Hinterhauptsgegend.

Facialis und Hypoglossus normal.

In den Endstellungen der Bulbi ein paar nystagmusartige Zuckungen. Kein Sausen im Kopf.

Cornealreflex wohl links etwas abgeschwächt, doch bei stärkerer Reizung auszulösen. Patient gibt auch keinen Unterschied in der Empfindung an.

Gegenwärtig geht er gut, will aber beim Gehen zuweilen ins Taumeln kommen, zumeist nach links.

Bei Augenschluß ein wenig Schwanken, das sich aber mit der Zeit beruhigt.

Lidschluß rechts kräftiger als links, im unteren Facialis keine deutliche Differenz nachweisbar.

Flüstersprache links in 3 m Entfernung, rechts in 5—6 m. Weber nicht nach einer Seite abgelenkt. Rinne scheint links positiv.

Sehr stark ausgesprochene Stauungspapille, beiderseits von gleicher Intensität.

Kniephänomen vorhanden etc.

Sohlenreflex überhaupt nicht hervorzurufen.

Puls von gewöhnlicher Frequenz.

Druck in der linken Hinterhauptsgegend bestimmt als schmerzhaft angegeben.

Husten und Pressen erzeugt augenblicklich keinen Kopfschmerz.

Wenn man ihn durch Stoß gegen die rechte Körperseite nach links fortzustoßen sucht, fällt er regelmäßig nach links, während ein von links kommender Stoß ihn nicht aus dem Gleichgewicht bringt. Auch bei Augenschluß starke Tendenz, nach links zu fallen.

Nachdem er sich ein paarmal nach rechts herumgedreht hat, nimmt der Nystagmus beim Blick nach links zu; dasselbe beim Drehen nach links und Blick nach rechts.

7. Februar 1905: Patient hat inzwischen eine antisyphilitische Kur durchgemacht, der Zustand hat sich aber in der Zeit verschlimmert.

Er klagt über intensive Schmerzen in der linken Hinterhauptsgegend, über zunehmende Unsicherheit beim Gehen, morgendliches Erbrechen.

Keine Krämpfe, keine Lähmung, keine Urinbeschwerden.

Scharf umschriebene Druckschmerzhaftigkeit am linken Hinterhaupt, nach hinten vom Proc. mastoid. Perkussion an dieser Stelle ebenfalls schmerzhaft.

Cornealreflex heute ohne Unterschied zwischen links und rechts.

Nadelstiche im Trigeminusgebiet beiderseits gleich.

Beim Gehen neben allgemeiner Unsicherheit sehr starke Neigung nach links zu fallen.

Beim Blick nach rechts deutliche Erschwerung der Einstellung: Patient kann die Augen nicht dauernd nach rechts einstellen; nach links dasselbe, nur weniger ausgesprochen.

VII und XII frei.

Puls 96, etwas unregelmäßig. Beim Stoß von rechts her wie früher starke Neigung nach links zu fallen, umgekehrt nicht. Sehnenphänomene an den Beinen vorhanden, beiderseits gleich. Keine Ataxie in den Extremitäten. Bauchreflex beiderseits gleich. Lage des Kopfes und Körpers ohne Einfluß auf den Puls und den Nystagmus. Kopfhaltung ohne Besonderheit.

Bei Augenschluß etwas Schwanken. Stehen auf dem linken Bein gelingt viel schlechter als auf dem rechten. Sehnenphänomene an den Armen links gleich rechts.

Ich empfahl nunmehr die operative Behandlung und zwar die Trepanation über dem linken Kleinhirn, in der Voraussetzung, daß es sich um eine Neubildung im Bereich der linken Kleinhirnhemisphäre handele.

Bei der am 4. April 1905 von Professor Borchardt ausgeführten Operation stieß er sofort auf ein großes (90 Gramm schweres) Cholesteatom der Dura mater der linken

hinteren Schädelgrube, das zu einer beträchtlichen Kompression der linken Kleinhirnhemisphäre geführt hatte. Es gelang, dasselbe radikal zu entfernen. Das Occiput zeigte sich an umschriebener Stelle usuriert.

Über die Operation und den Befund entnehme ich der Mitteilung Borchardts *) folgendes:

„Durch 3 Schnitte, von denen der obere horizontale 1 cm oberhalb der Linea semicircularis sup. verlief, während die 2 seitlichen senkrechten

Fig. C.

nahe am Proc. mastoid. resp. 1 cm jenseits der Mittellinie zum horizontalen aufwärts stiegen, wurde ein viereckiger Weichteillappen umschnitten, dessen untere Basis in Höhe des Foramen occipitale magnum lag.

Der Lappen wird nach unten geklappt, und so die linke Hinterhauptsschuppe in großer Ausdehnung freigelegt.

Nach Abmeißelung des sehr dünnen Occipitale kommt man sofort auf schmutzig-braune Tumormassen, aus denen etwas trübe bräunliche Flüssigkeit heraussickert. Es bleibt anfangs zweifelhaft, ob es sich um Cholesteatom oder erweichtes Sarkom handelt. Der Tumor ist so groß, daß der Knochen weithin bis über die Mittellinie sowohl wie über die Linea semicircularis sup. nach oben und bis an den Processus mastoideus nach außen hin, weggekniffen werden muß. Da aber auch jetzt die Grenzen des Tumors noch nicht erreicht sind, so wird die Geschwulst in Stücken mit stumpfen Löffeln und dem Finger herausgeholt.

*) Cholesteatom der hinteren Schädelgrube. Archiv für klinische Chirurgie. Band 77. H. 3.

Je mehr Geschwulstmasse entfernt war, um so mehr erweisen die nun zutage geförderten meist glänzenden Lamellen, daß ein echtes Cholesteatom vorliegt. Nachdem die ganze Geschwulst entfernt ist, sieht man, daß sie sich zwischen Tabula interna und Dura entwickelt hat, daß das Felsenbein und der Processus mastoideus vollkommen intakt sind.

Die Matrix, welche locker der Dura adhäriert, wird besonders mit stumpfem Löffel entfernt.

Dann zeigt sich ein höchst eigentümliches Bild, das sofort in situ stereoskopisch photographiert wird (s. die leider mangelhaft reproduzierte Fig. C).

In der großen Schädellücke liegt weit nach vorn gedrängt das Kleinhirn und darüber der Occipitallappen des Großhirns, beide von Dura bedeckt. Beide sind so enorm komprimiert, daß die linke Hirnhälfte ohne Übertreibung auf $^1/_5$ der Norm zusammengedrückt ist.

Die Geschwulst wog 90—95 gr.

Wegen geringer Blutung aus dem Sinus sigmoid. wird ein kleiner Tampon auf denselben gelegt, die Wunde vernäht bis auf 2 Drainageöffnungen.

Der Verlauf war ungemein günstig. Die Kopfschmerzen schwanden schnell, die Stauungspapille ging zurück, das Sehvermögen besserte sich von Woche zu Woche.

Nach 3 Wochen hatte das Hirn noch nicht seine normale Größe erreicht."

Der günstige Einfluß des operativen Eingriffs machte sich hier schon am Tage nach der Operation bemerklich, indem der Kopfschmerz, Schwindel und Erbrechen sofort aufhörten. Innerhalb der nächsten Wochen schwanden auch die Herdsymptome und der Wundverlauf war ein so glatter, daß sich Patient mir am 4. Mai 1905 (also nach einem Monat) wieder in der Poliklinik vorstellen konnte.

Die Augenbewegungen zeigen sich unbehindert, ohne Nystagmus, der Cornealreflex beiderseits normal, das Gehör beiderseits gut, der Gang sicher, auch bei Augenschluß kein Schwanken. Patient läßt sich nicht mehr nach links hinüberstoßen. Händedruck beiderseits kräftig. Puls während der Untersuchung noch etwas beschleunigt (100). Nahrungsaufnahme, Ernährungszustand, Schlaf gut.

In der Mitte der Hinterhauptsgegend vertikal verlaufende Narbe, von der aus eine transversale bis in die Gegend des linken Proc. mast. verläuft. Alles gut verheilt (bis auf eine kleine Fistel).

Stauungspapille noch deutlich ausgesprochen, aber die Grenzen namentlich temporalwärts schon ziemlich scharf. Gefäße in ihrem Verlauf ziemlich deutlich.

Keine Störung in bezug auf die Reflexerregbarkeit der Beine.

In der Folgezeit bildete sich auch die Stauungspapille vollkommen zurück und die Heilung wurde eine perfekte, wenn man davon absieht, daß die Knochenfistel noch längere Zeit bestehen blieb.

Ich habe den Kranken vor kurzem — 1½ Jahr post operationem — wieder untersucht und keine Zeichen des Gehirnleidens mehr bei ihm finden können.

Von besonderem Interesse ist die Tatsache, daß die Rückbildung hier trotz der enormen Kompressions-Atrophie der linken Kleinhirnhemisphäre und des Lobus occipitalis eine so vollkommene ist.

## Beobachtung XII.

P., 51jähriger Beamter, aufgenommen in die chirurgische Klinik am 7. Juni 1906, exitus am 27. Juni 1906.

Anamnese: Früher angeblich stets gesund.

Seit 1901 litt er viel an heftigen und langdauernden Schmerzen rechts im Hinterkopf, besonders nachts und beim Liegen. Es trat wiederholt Übelkeit, Aufstoßen, Erbrechen ein, und diese Erscheinungen nahmen allmählich an Intensität und Häufigkeit zu. Patient hatte öfter das Gefühl undeutlicher Doppelbilder. Häufig Schwindel, allmählich zunehmende Unsicherheit beim Gehen und Greifen. Einige Male vorübergehende Ohnmachten.

Keine Sprach- und Schluckstörung.

Auf dem rechten Ohre war er angeblich immer schwerhörig, geringe Verschlimmerung im Laufe der Jahre.

Anfang 1904 ließen die Kopfschmerzen nach, aber die Übelkeit und das Erbrechen nahmen zu, ebenso die Sehstörung. Deshalb wurde am 1. April 1904 in Frankfurt a. O. eine Trepanation der rechten hinteren Schädelgrube unter Annahme eines Tumors im rechten Kleinhirn vorgenommen (Dr. P.). Ein Tumor wurde nicht gefunden. Es trat zunächst eine gewisse Besserung in bezug auf den Kopfschmerz, Schwindel und das Erbrechen ein, auch das Gehen wurde besser, aber es entwickelte sich eine so starke Schwäche und Unsicherheit im rechten Arm und Bein, daß Patient nicht mehr schreiben und nur mit Unterstützung gehen konnte. Erst sehr langsam ließen diese Erscheinungen nach, doch in den letzten Wochen wurden sie wieder deutlich schlimmer. Auch meint Patient in letzter Zeit eine leichte Schlingstörung wahrgenommen zu haben. Etwa 4 Monate nach der Operation bildete sich an der Stelle der Operation eine Vorwölbung, die aber keine Beschwerden verursachte.

Diese Geschwulst wurde im Herbst 1904 und im Frühjahr 1905 punktiert, ohne daß dadurch eine wesentliche Änderung im Befinden herbeigeführt wurde. In letzter Zeit hat die Geschwulst ziemlich schnell an Umfang zugenommen und deshalb sucht Patient die Klinik auf.

Er klagt jetzt vor allem über die Unsicherheit des Ganges sowie über die Unsicherheit und Schwäche im rechten Arm und Bein, ferner über leichte Schlingbeschwerden. Kopfschmerz, Erbrechen, Übelkeit etc. sind in letzterer Zeit nicht vorhanden. Lues negatur.

Status: Mittelgroßer, kräftig gebauter, gut genährter Mann. Herz und Lunge ohne Befund.

Zunächst fällt an dem Patienten die kolossale Unsicherheit bei allen Bewegungen auf. Beim Gehen schwankt er sehr deutlich nach rechts bei jedem Schritt, kann auch nicht auf einem Bein allein stehen, ohne in starkes Schwanken bis zum Fallen zu kommen; desgleichen schwankt er bei Augenschluß. Die Ataxie ist besonders stark im rechten Arm und Bein, doch auch links vorhanden.

Sämtliche Reflexe sind sehr stark gesteigert, besonders stark ist der Fußklonus rechts.

Zehenreflex links plantar, rechts undeutlich. Motorische Kraft rechts ungefähr gleich links.

Rechtsseitige Facialisparese (exklusive Stirnast).

Die Zunge weicht beim Herausstrecken deutlich nach rechts ab; kein Tremor.

Weicher Gaumen kontrahiert sich gleichmäßig beim Sprechen. Sehr deutliche Schwäche im rechten Cucullaris. Sprache vielleicht etwas verlangsamt.

Am Hinterhaupt rechts eine apfelsinengroße Geschwulst, von der Höhe der Protub. occ. ext. bis dicht hinter den äußeren Gehörgang und herab bis zum 4. Halswirbel etwa reichend. Haut in einem querliegenden elliptischen Gebiet darüber haarlos, stark gespannt, verdünnt, nicht abhebbar (dilatierte Narbe). Geschwulst weich, fluktuiert, läßt sich etwas komprimieren. An ihrem Rande kommt man in der Tiefe an den Knochenrand, der leicht verdünnt ist und sich rund um die Geschwulst verfolgen läßt, so daß sich diese in dem Defekt des Knochens entwickelt hat.

Zuschrift des Hausarztes enthält folgendes:

„Herr P. ist vor 2¼ Jahr in Frankfurt a. O. auf Vermutung einer Hirngeschwulst hin operiert worden. Es ist seiner Zeit nichts gefunden worden. Später hat sich an der Narbenstelle allmählich zunehmend eine zystische Geschwulst entwickelt. Dieselbe ist von einem hiesigen Arzte einmal punktiert worden, hat sich jedoch schnell wieder gebildet. In den letzten Monaten soll sie sich schneller vergrößert haben."

Dr. P., Frankfurt a. O., schreibt auf Befragen: „Daß ich seiner Zeit nach einem Kleinhirntumor gesucht, aber keinen gefunden habe. Die Diagnose auf einen solchen Tumor war von einem Nervenspezialisten gestellt worden. Es ist nichts vom Kleinhirn entfernt worden."

11. Juni 1906: Untersuchung in meiner (Oppenheims) Poliklinik.

Diagnose: Tumor cerebelli.

Anamnese: Vor 2¼ Jahr ist Patient in F. unter der Diagnose Tumor cerebri operiert worden, ohne Befund. Nach seinen Angaben waren die vorausgegangenen Symptome: Schwindel, Erbrechen, Kopfschmerz, Verschleierung des Sehvermögens. Später habe sich an der Narbenstelle eine

zystische Geschwulst gebildet, die auch nach Entleerung durch Punktion wieder auftrat. Die allgemeinen Cerebralerscheinungen sollen vollkommen zurückgegangen sein.

Er schildert eine Erkrankung des Mittelohrs, die seit Scharlach in der Kindheit bestehen soll. Das Schlucken ist etwas schwierig, bei Flüssigkeiten kommt auch Regurgitieren vor.

Status: Faustgroße fluktuierende Geschwulst in rechter Hinterhaupts-Nackengegend, die leicht pulsiert. Pulsation deutlich hörbar. In der Umgebung keine Schallveränderung. VII, XII frei. Beim Blick nach links Nystagmus und sehr deutliche Blickparese, dasselbe auch nach rechts, nur nicht so ausgesprochen. Cornealreflex beiderseits normal. Leichte Dysarthrie. Beiderseits neuritische Atrophie des Sehnerven, rechts stärker als links. Ausgesprochene cerebellare Ataxie, ohne daß eine Neigung nach einer bestimmten Seite sich geltend macht. Bei Augenschluß etwas mehr Neigung nach rechts zu torkeln. Ihm selbst ist das Taumeln nach rechts schon vor der Operation aufgefallen. Keine Empfindung von Drehschwindel.

In der rechten Hand ausgesprochene Diadokokinesis, auch leichte Bewegungsataxie, bezw. Zwischenform zwischen Bewegungsataxie und Intentionstremor. In der linken Hand etwas schnellschlägiger, scheinbar nervöser Tremor. Auffallend ist nur, daß diese Art des Zitterns in der rechten Hand nicht hervortritt. Dagegen besteht hier mäßige statische Ataxie.

Der Kopf ist nach hinten nicht frei beweglich, nach rechts Drehung behindert, nach links gut. Mund wird wenig weit geöffnet, aber keine Schwäche. Kieferschluß gut, der linke Masseter im ganzen etwas dünner als der rechte anzufühlen, die Gegend erscheint etwas eingesunken. Facialisinnervation im wesentlichen rechts gleich links. Nadelstiche werden im Gesicht links schmerzhafter angegeben als rechts, und zwar im ganzen Trigeminusgebiet, auch auf der Zunge. Zunge nicht atrophisch. Puls beschleunigt (120). Gaumensegel hebt sich beiderseits gleich, Rachenreflex stumpf.

Patient hat keine eigenen Zähne mehr; die meisten sollen stockig gewesen sein.

Rechts chronische Mittelohreiterung mit Defekt im Trommelfell, links chronischer Mittelohrkatarrh mit adhäsiven Prozessen.

Beim Anstoßen fällt Patient nach rechts nicht mehr wie nach links.

Kniephänomen beiderseits stark, ohne deutliche Differenz, ebenso Fersenphänomen. Bei stark abgelenkter Aufmerksamkeit Zehenreflex plantar. Keine Spasmen in den unteren Extremitäten. Auch in den Zehenbewegungen besteht eine leichte Differenz in der Schnelligkeit (d. h. im Sinne einer rechtsseitigen Diadokokinesis). Auch im linken Bein besteht der Tremor und im rechten Ataxie. Keine Lagegefühlsstörungen.

Bauchreflex beiderseits vorhanden, links etwas lebhafter wie rechts.

Patient meint, daß ein unbehagliches Gefühl von Schmerzen im Kopf sich einstellt, wenn er auf der linken Seite liegt. Er klagt über Unruhe, am Puls ist nichts besonderes, auch kein Nystagmus beim Lagewechsel.

Leichter Druck auf die Hernie ist empfindlich. Es besteht auch im rechten Fuß eine leichte Bewegungsunruhe.

Sehschärfe: Rechts ½, links ¼ —$^1/_3$.

Ophthalmoskopisch: Die Stauung in den Venen ist links noch deutlich ausgesprochen, auch noch geringe Prominenz. Rechts weniger deutliche Stauung, Prominenz nicht vorhanden.

Nachtrag 13. Juni 1906: Patient hält den Kopf gewöhnlich etwas nach hinten, sonst gerade, auch Bulbi etwas nach oben eingestellt. Körper hängt etwas nach rechts. Heute ist die Blickbeschränkung nach rechts deutlicher ausgesprochen als nach links.

Mein Bericht an die chirurgische Klinik auf Grund einer am 13. Juni 1906 vorgenommenen Untersuchung:

„Der Patient bietet, abgesehen von dem örtlichen Befunde, am Schädel folgende Krankheitserscheinungen: Neuritische Opticusatrophie, Nystagmus in den seitlichen Endstellungen und Beschränkung der Blickbewegungen bald mehr nach rechts, bald mehr nach links; leichte Hypalgesie im rechten Trigeminusgebiet, cerebellare Ataxie mit vorwiegender Neigung nach rechts zu fallen, Diadokokinesis der rechtsseitigen Extremitäten, geringe Bewegungsataxie der rechten Gliedmaßen und statische Ataxie in denselben, während links ein schnellschlägiger Tremor besteht, der wohl als neurasthenischer zu deuten ist.

Dieser Symptomenkomplex läßt sich durch eine Affektion der rechten Kleinhirnhemisphäre erklären und zwar sowohl durch die operative Schädigung wie durch die Annahme einer Neubildung. Die Stauungspapille sowie die schon vor der Operation vorhandenen Allgemeinerscheinungen zwingen doch zu der Annahme, daß die Erscheinungen nicht nur operativen Ursprungs sind, sondern daß auch eine Geschwulst (evtl. Zyste) vorhanden ist, die sich bei der ersten Operation nur der Wahrnehmung entzogen hat (vorausgesetzt, daß die Anamnese eine zutreffende ist). Jedenfalls bin ich unter diesen Verhältnissen für Radikal-Operation, d. h. zunächst für die Exstirpation des prolabierten Zystensackes, dabei wäre dann palpatorisch etc. festzustellen, ob diese nur den zystisch entarteten Teil einer Geschwulst darstellt."

Augenklinik: Beide Papillen etwas blaß, Grenzen leicht verwaschen, besonders an der nasalen Seite. Keine pathologische Prominenz nachweisbar. Gefäße eher etwas schwächer als normal gefüllt, besonders die Arterien. Veränderung links weniger ausgesprochen als rechts. Keine Hemianopsie. Diagnose: Soweit sich entscheiden läßt, eine im Rückgang befindliche Stauungspapille, die vermutlich nicht allzustark gewesen ist. Mit absoluter Sicherheit kann ich aber eine erneute leichte Veränderung der Sehnerven nicht ausschließen. Wiederholte Untersuchung angenehm."

25. Juni: Hirnprolaps um ¾ vergrößert. Ataxie und Sehstörung haben bedeutend zugenommen.

27. Juni: Operation. (Professor Borchardt.) Hirnprolaps ist faustgroß.

Narbe stark gedehnt. Punktion des Prolapses. Entleerung von circa 300 ccm klarer Flüssigkeit. Prolaps sinkt stark ein. Abpräparieren eines großen, weit über die Mittellinie reichenden Lappens mit unterer Basis. Die dünne Haut wird dabei eingeschnitten. Es gelingt im großen ganzen gut, die Haut von dem Prolaps abzupräparieren. Dann wird eine faustgroße Zyste eröffnet mit absolut glatter Wand, von der nicht mit Sicherheit zu sagen ist, ob sie der Dura angehört oder neugebildet ist. Vordere Wand der Zyste wird z. T. von dem in Markstückgröße pilzförmig in das vacum cranii hineinragenden Kleinhirn gebildet.

Dasselbe fühlt sich abnorm hart an. Zystenwand wird abgetragen, dann kommt man an die etwa dreimarkstückgroße Öffnung im Knochen. Nach mühsamer Abschnürung der Dura wird dieselbe mit L. Zange weiter eröffnet. Als es dann besser gelingt, mit dem Finger einzugehen, fühlt man die rechte Kleinhirnhemisphäre härter als normal. Sie ist oben am Tentorium und auch an der Basis fest verwachsen. Lösung unter ziemlich starker Blutung. Beim Vorgehen mit dem Finger stertoröse Atmung und Pulsbeschleunigung. Unter starker Kochsalzspülung wird ein großer Teil des wie es scheint diffus erkrankten Kleinhirns entfernt. Genaue topographische Orientierung ist wegen Blutung, früherer Operation und Verwachsungen nicht möglich. Wegen der starken venösen Blutung müssen noch zwei Tampons eingelegt werden. Obgleich in der letzten halben Stunde kein Chloroform gegeben wurde, bleibt die Atmung stertorös, so daß die Prognose schlecht zu stellen ist.

Patient erholt sich nicht mehr, Atmung stertorös, wird immer schlechter, anscheinend Bewußtsein getrübt, abends 7 h. unter Atemstillstand exitus.

Sektionsprotokoll fehlt.

Die von uns an dem in 4% Formol gehärteten Gehirn vorgenommene Untersuchung führte zu folgendem Ergebnis:

Auf einem Frontalschnitt, der durch die Vierhügel gelegt ist (Fig. 12, Tafel V-VI), zeigt sich, daß der größte Teil des rechten Kleinhirns fehlt, während die linke Kleinhirnhemisphäre in normaler Weise erhalten ist. Die vorhandenen Reste des rechten Kleinhirns sind mit geronnenem Blut bedeckt und in eine rötlich verfärbte bröcklige Masse verwandelt; eine Erweichung dieser Partien ist am gehärteten Präparat nicht nachweisbar.

Bei einer Betrachtung von unten und hinten her läßt sich feststellen, daß von dem Kleinhirn die dem Occipitallappen anliegenden dorsalen und die hinteren Partien noch erhalten sind. Dagegen ist auch noch ein Teil des Wurmes teils fortgenommen, teils stark verändert, mit Blut bedeckt, krümlig. In seinen hintersten Partien ist auf diese Weise das Dach des IV. Ventrikels zerstört.

Pons und Medulla oblongata zeigen keine wesentlichen Verschiebungen oder Deformitäten. Der Aquäductus Sylvii ist erweitert. Es besteht ferner eine sehr starke Erweiterung der Ventrikel, und zwar ist der linke Seitenventrikel in allen Teilen wesentlich stärker erweitert als der rechte.

Am dorsalen Dach desselben, lateral von der Balkeneinstrahlung, eine dunkelbraunrot verfärbte Stelle, die sich anscheinend einige Zentimeter streifenförmig nach vorn erstreckt (Blutung in das Dach des Ventrikels). Der Boden des III. Ventrikels ist blasenförmig vorgestülpt.

* * *

Diese Beobachtung ist besonders lehrreich durch die diagnostische Schwierigkeit, welche durch die voraufgegangene ergebnislose Operation geschaffen war. Es galt hier zu entscheiden, ob die Gesamtheit der Erscheinungen durch die Operation an der rechten Kleinhirnhemisphäre und durch den dabei erzeugten zystischen Prolaps bedingt war oder ob außer diesen Momenten eine Geschwulst im Spiele war. Die anamnestischen Daten waren für diese Entscheidung zu unvollkommen, aber die Allgemeinsymptome, insbesondere die doppelseitige Stauungspapille waren doch mit der Annahme einer traumatischen Läsion und einer traumatisch entstandenen einfachen Zyste nicht gut in Einklang zu bringen; ebensowenig die stetige Progression. Ich war also zu der Annahme gedrängt, daß es sich um einen Tumor der rechten hinteren Schädelgrube handele, der sich bei der Operation der Wahrnehmung entzogen, dann aber ins Operationsfeld und mit einem zystischen Anteil durch dieses bis unter die Schädelweichteile vorgedrungen sei. Diese Annahme wurde durch die Operation bestätigt. Und zwar ergab es sich, daß die ganze linke Kleinhirnhemisphäre in die Geschwulst (Sarkom) aufgegangen war. Daneben bestand ein Hydrocephalus mit besonders starker Erweiterung des r e c h t e n Seitenventrikels — ein Verhalten, wahrscheinlich dadurch bedingt, daß die entsprechenden Hohlräume der linken Seite durch Druck und Zug der Geschwulst und ihres prolabierten Teiles verengert wurden.

In diesem Falle entsprachen die Ausfallserscheinungen fast vollkommen den Gesetzen, welche auf dem Wege der experimentellen Forschung (L u c i a n i u. A.) aufgestellt und dann für die Pathologie des Menschen, für den Tumor cerebelli, besonders von S t e w a r t und H o l m e s entwickelt worden

sind. Aber es darf dabei nicht vergessen werden, daß es sich nicht um eine Neubildung allein, sondern außerdem um einen operativen Eingriff am Kleinhirn gehandelt hat, und unter diesen Verhältnissen habe auch ich oft eine weitgehende Übereinstimmung zwischen Tierexperiment und Experiment an cerebellum hominis feststellen können.

Die homolaterale Hemiparese habe ich freilich auch hier vermißt, wie ich das schon a. a. O. ausgeführt habe.

### Beobachtung XIII.

„K., 7 Jahre alt, aus Kiew

wurde mir am 3. Mai 1906 in der Sprechstunde von Dr. Lurié vorgestellt. Meine kurzen Journalnotizen lauten so:

„Beginn des Leidens mit heftigem Kopfschmerz, Erbrechen, Schwindel, Gehstörung, Fallen nach links, linksseitiger Schwäche. Apathie. Kopfumfang hat sehr zugenommen.

Großer Schädel, Tympanie, Scheppern, Stauungspapille beiderseits. Rechts Areflexie der Cornea, leichte Parèse des rechten Facialis.

Ausgesprochene Asynergia cerebellaris. Kann nicht stehen, fällt nach links. Kopf nach links.

Empfindlichkeit der rechten Occipitalgegend. Rechts Hypakusis.“

Patient wurde von mir mit folgender Diagnose Herrn Professor Krause ins Augustahospital überwiesen:

„Wahrscheinlich Tumor in der rechten hinteren Schädelgrube im Bereich des cerebellum oder des Kleinhirnbrückenwinkels, doch ersteres wahrscheinlicher, dabei starker Hydrocephalus und Sprengung der Schädelnähte. Reiner Hydrocephalus nicht ausgeschlossen, aber unwahrscheinlich.

Therapie: Trepanation rechts hinten und erst abwarten, wie Liquor-Entspannung wirkt, dann auch Radikaloperation.“

### Journal des Augustahospitals.

N. K., 7 Jahre, Kiew. Aufgenommen ins Augustahospital am 4. Mai 1906. † 8. Mai 1906.

Anamnese: Eltern gesund, keine Geisteskrankheiten in der Familie.

Das Kind hat sich normal entwickelt bis zum Sommer 1905, ist geistig immer sehr rege gewesen.

Im Mai 1905 fiel es von einem Faß mit der Stirn auf Steinboden, aber es stellten sich weder Bewußtlosigkeit, noch Erbrechen oder andere

Folgezustände ein. Aber seit der Zeit, resp. seit dem Juni, klagte es über Kopfschmerz, der allmählich stärker wurde.

Seit Oktober auch Erbrechen, anfangs seltener, Ende Dezember fast täglich. Im Januar d. J. bemerkten die Eltern Unsicherheit des Ganges mit Neigung, nach links zu fallen. Es wurde eine Schmierkur angewandt, bei der sich das Befinden verschlechterte. Dann wurde Lumbalpunktion angewandt und dabei 15 ccm klarer Flüssigkeit entleert. Analyse negativ.

Seit November 1905 sieht Patient auf dem linken Auge schlechter. Über Abnahme des Gehörs hat er nie geklagt; die Eltern haben aber Schwerhörigkeit seit circa 3 Wochen festgestellt.

Zunehmende Apathie seit Anfang Februar.

Seit 2 Wochen ist das Urinieren erschwert.

Es besteht etwas Neigung zur Verstopfung.

Der Kopfumfang hat in den letzten beiden Monaten von 55 cm auf 57 zugenommen.

Patient schläft viel, bisweilen 14 Stunden hintereinander.

Den Kopf hält er stark nach hinten geneigt, doch nur, wenn er Kopfschmerzen hat.

Es kommen auch schmerzfreie Tage vor.

Status: Kräftig gebautes Kind mit starkem Fettpolster. Keine Ödeme, Exantheme, keine Drüsenschwellungen.

Kopf ungewöhnlich groß; überall, besonders über den hinteren Partien bruit de pôt fêlé.

Pfeilnaht deutlich abtastbar.

Beim Anhebeversuch Schmerzen auf beiden Seiten. Innere Organe, Urin ohne Befund.

Ophthalmoskopisch: Beiderseits hochgradige Stauungspapille. Sehvermögen fast erloschen.

Beim Versuch zu gehen oder zu stehen fällt Patient nach links.

In beiden Beinen Ataxie, auch in den Armen, aber hier geringer. Lagegefühl erhalten; ebenso stereognostischer Sinn.

Sehnenphänomene an den Beinen erhalten.

7. Mai: Augenbeweglichkeit nach allen Richtungen normal. Rechts Hyporeflexie der Cornea.

Sehnenreflexe heute lebhaft gesteigert.

Zehenreflex rechts ausgesprochen plantar, links weniger bestimmt. Links Oppenheim positiv, rechts negativ. Es besteht eine Parese des rechten Facialis.

Beim Versuch zu stehen ist die Haltlosigkeit des ganzen Körpers eine enorme; es ist das Bild der absoluten Asyner-

gie. Der Rumpf hängt nach links, der Kopf nach hinten, die Beine sind gespreizt, die Kniegelenke hyperextendiert.

Beim Stehen ist die rechtsseitige Facialisparese besonders deutlich.

Es besteht eine sicher nachweisbare Hypaesthesie der ganzen linken Körperseite (d. h. Extremitäten und Rumpf).

8. Mai: Operation in Chloroformnarkose. Patient in linker Seitenlage. Bildung eines circa 4 cm hohen und 5 cm breiten Hautknochenlappens in typischer Weise über dem rechten Kleinhirn. Die Dura erscheint stark gespannt, wölbt sich vor, keine Pulsation. Einnähen des Lappens.

In der letzten Zeit der Operation ließ der Puls nach und erholt sich trotz Kampher- und Koffein-Injektion nicht wieder.

Exitus erfolgt einige Stunden nach der Operation (keine Atmungslähmung).

Bei der sich auf das Gehirn beschränkenden Obduktion, über welche der nachstehende Bericht Auskunft gibt, wurde ein großer zystischer Tumor in der rechten Kleinhirnhemisphäre (Fig. 13. Tafel V-VI) und ein starker Hydrocephalus gefunden.

Gehirnsektion. (Dr. Oestreich).

Die rechte Hälfte des Kleinhirns überragt die Mittellinie noch um 1,0 cm. Pons und Medulla sind gleichfalls etwas verschoben und ein wenig gedreht. Auf dem Durchschnitt der rechten Kleinhirnhemisphäre zeigen sich eine hühnereigroße und mehrere kleinere Zysten mit gelblichem flockigen Inhalt. Außerdem unmittelbar neben der Medianlinie unzweifelhaftes Geschwulstgewebe von weißlich-grauer Farbe. (Formalinwirkung?) Von dieser Kleinhirnhemisphäre ist nur ein kleiner vorderer und lateraler Teil erhalten.

Beträchtlicher Hydrocephalus internus, namentlich des 4. Ventrikels.

Weiterer Befund nach Härtung (Krause): Das Gehirn ist im ganzen sehr groß, die Windungen sind breit und platt, die Furchen ziemlich verstrichen. In Frontalschnitten erweisen sich alle Kammern als beträchtlich erweitert. Ein Horizontalschnitt durch das Kleinhirn läßt einen intrakraniellen, scheinbar abgekapselten Tumor in der rechten Kleinhirnhälfte erkennen. Der Tumor hat die rechte Hemisphäre des Cerebellum auseinandergedrängt, so daß die Rindensubstanz des Cerebellum teilweise den Tumor wie eine dünne Papierschale umhüllt. In der Mitte ruht der Tumor auf dem Tentorium ventriculi IV und hat es nach innen vorgebuchtet. Die ganze linke Kleinhirnhemisphäre ist durch die mächtig ausgebuchtete rechte Hemisphäre komprimiert und verschoben.

Der Tumor selbst zeigt gallertig erweichte Stellen und festere haemorrhagisch gefärbte Partien.

Mikroskopisch: Myxosarkom.

Beobachtung XIV.

P. G., 19 Jahre alt.

Ich beschränke mich hier auf die Anführung meiner Diagnose und des Operationsergebnisses, weil dieser Fall noch von einem meiner Assistenten ausführlich beschrieben werden wird.

„Bei dem G. finde ich folgende Erscheinungen: .etwas ungewöhnliche Schädelbildung; perkutorische und Druckempfindlichkeit vorwiegend der rechten Schläfen-Scheitel-Hinterhauptsgegend; Nystagmus in den seitlichen Endstellungen, ausgesprochener nach links; Blickbeschränkung nach links, Atrophie des Sehnerven infolge Stauungspapille, Hypaesthesie und Hypalgesie im linken Trigeminusgebiet, Areflexie der Cornea beiderseits; Herabsetzung der Hörschärfe beiderseits, links etwas mehr als rechts, anscheinend auf nervöser Grundlage (Rinne positiv), Zeichen einer geringen Hemiparesis dextra; allgemeine Hypotonie in den Extremitäten mit Abschwächung der Sehnenphänomene wenigstens links, hochgradige cerebellare Ataxie und Asynergie.

Gesamtbild einer raumbeschränkenden Erkrankung in der hinteren Schädelgrube, wahrscheinlich Neubildung. Ausgangspunkt Kleinhirn oder Kleinhirnbrückenwinkel bezw. Acusticus. Im ganzen deuten die Symptome mehr auf die linke Seite, doch macht sich in dieser Beziehung wie bei unserem Fall S. (s. Beob. IX) ein gewisser Widerspruch geltend, indem der Sitz des Kopfschmerzes und der Druckempfindlichkeit mehr auf die rechte Seite hinweist, also event. doppelseitige Neubildung oder starke Kompressionswirkung.

Erworbener Hydrocephalus als einzige Grundlage nicht sicher auszuschließen, aber unwahrscheinlich."

17. November 1905: Versuch der Radikaloperation. (Borchardt) mehrzeitig. Resultatlos. Nach dem letzten Akt völlige Schlinglähmung und schlaffe Lähmung der linken Körperseite. Bald darauf exitus.

Obduktionsbefund: Tumor (Gliom) innerhalb der Medulla oblongata von bilateraler Verbreitung, nach dem IV. Ventrikel vordringend. Starker Hydrocephalus.

* * *

In diesem Falle war die Diagnose nur insoweit zutreffend, als es sich entsprechend unserer Annahme um eine Neubildung der hinteren Schädelgrube handelte. Während ich

aber an das Kleinhirn oder an einen event. doppelseitigen Kleinhirnbrückenwinkeltumor dachte und aus diesem Grunde den Versuch der Radikaloperation in Vorschlag brachte, fand sich bei der Obduktion ein in der Med. oblongata sitzendes, von dieser ausgehendes Gewächs.

Auf diese Lokalisation hätte vor allem die Doppelseitigkeit der Acusticus- und Trigeminussymptome hinweisen können. Aber da diese Erscheinung sowohl durch einen Tumor cerebelli, der auf die Med. oblongata komprimierend wirkt, als auch durch einen bilateralen bezw. stark verdrängend wirkenden unilateralen Acusticustumor bedingt werden kann, mußten für die Differentialdiagnose andere Momente bestimmend sein. Und zwar glaubte ich auf den Opticusbefund ein entscheidendes Gewicht legen zu dürfen. Da nach meinen Erfahrungen*) das normale ophthalmoskopische Bild bei den Geschwülsten der Brücke und des verlängerten Markes die Regel bildet, durfte ich hier den Befund einer vorgeschrittenen Atrophia nervi optici e neuritide als Stütze für die Annahme eines extramedullären Tumors verwerten. Aber man darf, wie unser Fall lehrt, nicht außer acht lassen, daß eine Geschwulst des verlängerten Markes, die sich durch Vordringen nach dem IV. Ventrikel mit Hydrocephalus verbindet, die Bedingungen für die Entwicklung eines Hydrocephalus und damit auch für die der Stauungspapille und Opticusatrophie schafft.

* * *

Es gehört hierher noch ein Fall von Kleinhirnbrückenwinkelgeschwulst, den ich im ersten Stadium des Leidens mit den Symptomen des Schwindels, der einseitigen Schwerhörigkeit, des Nystagmus beim Blick nach der Seite der Schwerhörigkeit und der Areflexie der entsprechenden Cornea gesehen und dann aus den Augen verloren habe, bis er durch Professor Bernhardt der chirurgischen Klinik im vorgeschrittenen Stadium des Leidens wieder zugewiesen wurde. Patient ist dann von Borchardt operiert (unvollkommene Geschwulstoperation) und in der Gesellschaft für Psychiatrie und Nervenkrankheiten vorgestellt worden.

*) Ich befinde mich da auch in einem gewissen Gegensatze zu Uhthoff (Graefe-Saemisch Handbuch 2. Aufl. II. T. XI. Bd. XXII. Kapitel, Teil II), dem meine Angaben wohl entgangen sind.

Hier hat die Operation eine Remission von längerer Dauer geschaffen. Ich verzichte auf die Anführung der Krankengeschichte, weil ich an dieser Beobachtung nur einen Anteil habe.

---

Von der Anführung einzelner Beobachtungen gehe ich nun zu allgemeinen Gesichtspunkten, zu der Zusammenstellung meiner Gesamtresultate über.

Eine sich auf 24 Operationsfälle eigener Beobachtung beziehende Bilanz habe ich in der II. Auflage meiner Monographie der Hirngeschwülste in Nothnagels „Handbuch der Speziellen Pathologie und Therapie" vorgelegt; sie bezog sich auf die bis zum Jahre 1902 gesammelten Erfahrungen.

Indem ich auf diese Mitteilung verweise, gebe ich heute eine Übersicht über die seit 1903, also in den letzten 3—4 Jahren von mir der chirurgischen Therapie überantworteten resp. mir von den Chirurgen zur Begutachtung überwiesenen Fälle von Tumor cerebri.

Diese neue Statistik umfaßt 27 Einzelbeobachtungen. Von diesen darf ich 3 in die Gruppe der Geheilten bringen. Und zwar ist bei zweien (Beob. I und XI) der Erfolg ein vollständiger, während es sich bei einem (Beob. III) um Heilung mit Defekt handelt und in diesem die Zeit der Operation auch erst einige Monate bezw. ein halbes Jahr zurückliegt.

Mit dieser Einschränkung hätten wir demgemäß 11,1% Heilungen. Dazu kommen 6, in denen eine längere, d. h. monatelang oder weit länger anhaltende Besserung durch die meist unvollkommene Geschwulstexstirpation oder Zystenentleerung oder auch (in einem Falle) ohne daß ein sicherer Befund erhoben wurde, erzielt worden ist. In zwei von diesen Fällen hat die Operation, die im tiefen Koma am Moribunden vorgenommen werden mußte, geradezu lebensrettend gewirkt (einer ist unter Beobachtung IV beschrieben worden). Wenn wir so den Begriff der Besserung fassen, hätten wir 22,2% Besserung. Dem stehen 55,5% Mißerfolge gegenüber, und zwar handelt es sich da um Fälle, in denen trotz der fast immer richtigen Allgemein- und Lokaldiagnose die Operation den exitus mittelbar oder bald nach dem Eingriff nach sich zog (Operations-Shoc, Blutung, beträchtlicher Umfang der

Geschwulst, Multiplizität etc.). Bei diesem relativ hohen Mortalitätsprozentsatz ist es allerdings sehr in Anschlag zu bringen, daß es sich in 12 von diesen 27 Fällen, also in 44,4 % um die prognostisch besonders ungünstigen Geschwülste der hinteren Schädelgrube gehandelt hat.

Es bleiben dann noch 3 Fälle übrig, in denen die Operation von vornherein eine palliative war oder kein klares Resultat ergeben hat. Diese müssen wir aus unserer Betrachtung ausscheiden lassen. Aber ich will doch speziell darauf hinweisen, daß ich von der Empfehlung einer palliativen, dekompressiven Trepanation nur ausnahmsweise Gebrauch gemacht habe. —

Was die Frage der Diagnose anlangt, so darf ich in dieser Hinsicht mein Material als ein besonders günstiges bezeichnen. Es darf dabei aber nicht aus den Augen verloren werden, daß sich diese Betrachtung nur auf die Operationsfälle bezieht und daß ich dem Chirurgen prinzipiell in der Regel nur diejenigen überweise, in denen mir die topische Diagnose wenigstens ein gewisses Maß von Wahrscheinlichkeit zu besitzen scheint.

In 22 oder 23 von den 27 Fällen war sowohl die allgemeine wie die lokale Diagnose eine exakte. In einem fand sich statt des erwarteten Tumors des Kleinhirns resp. Kleinhirnbrückenwinkels ein Hydrocephalus, in einem zweiten (Beobachtung VI), in dem ich den Hydrocephalus für wahrscheinlicher gehalten, fand sich eine Geschwulst des Schläfenlappens mit Hydrocephalus, in einem dritten, in welchem meine Diagnose schwankte zwischen Tumor lobi frontalis und corporis striati, wurde er im Lobus frontalis nicht gefunden — der Patient ist am Leben geblieben und in andere Beobachtung übergegangen —, in einem vierten, in welchem ich eine Neubildung der motorischen Region diagnostizierte, hat sich an der freigelegten Stelle (Operateur: Bessel-Hagen) ein Befund dargeboten, der wohl als pathologisch imponierte, aber nicht sicher als Geschwulst gedeutet werden konnte; wie ich erfuhr, sind die Symptome des Leidens nach dem explorativen Eingriff für kurze Zeit gebessert und dann in wachsender Stärke hervorgetreten. Der Patient ist dann später außerhalb des Krankenhauses gestorben.

Schließlich hätte ich hier noch die Beobachtung XIV zu berücksichtigen, in der ich eine Neubildung der hinteren

Schädelgrube diagnostiziert, aber dabei mehr an Cerebellum oder Acusticus gedacht hatte, während der Tumor sich p. m. in der Medulla oblongata fand.

Im ganzen handelt es sich also auch in diesen wenigen Fällen nicht um ausgesprochene Fehldiagnosen, sondern um ein unbestimmtes, zwischen zwei Möglichkeiten schwankendes Urteil, wobei aber der Prozeß oder der Sitz nicht dem für wahrscheinlicher gehaltenen entsprach oder die Sachlage unaufgeklärt blieb.

Wir dürfen nach alledem auf Grund dieser Statistik sagen, daß von 10 oder 9 für die chirurgische Therapie sorgfältig ausgewählten und größtenteils richtig diagnostizierten Fällen von Tumor cerebri nur einer Aussicht auf vollen Erfolg der operativen Behandlung hat (ein Ergebnis, bei dem allerdings das starke Überwiegen der Neubildungen der hinteren Schädelgrube unter meinem Material in Anschlag zu bringen ist).

Gewiß wird es einzelne Neurologen oder Chirurgen geben, die mit günstigeren Resultaten aufwarten können. Ich glaube aber, daß diese Bilanz ein recht zutreffendes Bild von den tatsächlichen Verhältnissen gibt und namentlich den so unsicheren, unvollkommenen und oft genug unrichtig gedeuteten Ergebnissen der „Zusammenstellungen aus der Literatur" bei weitem vorzuziehen ist.

Die chirurgische Behandlung der Gehirngeschwülste bildet also trotz einzelner blendender Erfolge immer noch eine der schwierigsten und undankbarsten Aufgaben der ärztlichen Tätigkeit.

Gewiß kann man immer wieder darauf hinweisen, daß es sich um eine Krankheit handelt, die ohne ärztliches Zutun tödlich verläuft. Aber man vergesse nicht, daß das doch nur im großen und ganzen zutrifft, daß besonders die Meningitis serosa und der sog. Pseudotumor cerebri (auch die akute Hirnschwellung Reichardts ist hier zu nennen) diagnostische Irrtümer veranlassen können, die es wenigstens in seltenen Fällen bedingen, daß ein als Tumor cerebri imponierendes Leiden bei nicht-chirurgischer oder zuwartender Behandlung in Heilung ausgeht. Wie weit die Hirnpunktion im Sinne Neißers berufen sein wird, hier zu günstigerem Resultate zu führen, das muß die Zukunft lehren.

Die Entschließung zur chirurgischen Behandlung der Hirngeschwülste darf man sich also nicht leicht machen, es haben ihr vielmehr sorgfältige, alle die besprochenen Erfahrungen in Berechnung ziehende Erwägungen vorauszugehen. Wer sich dessen bewußt bleibt, wird sich bei dieser aufregenden und so sehr verantwortlichen Berufsaufgabe wenigstens vor einem Teil der Enttäuschungen und Überraschungen bewahren, die seiner hier harren.

Beiläufig möchte ich noch empfehlen, daß bei diesen Operationen am zentralen Nervensystem stets ein Mikroskop mit den entsprechenden Utensilien und ein pathologisch-anatomisch geschulter Arzt zur Stelle ist, damit das im Operationsgebiet erscheinende, oft makroskopisch schwer zu beurteilende Gewebe sofort histologisch untersucht werden kann.

Noch zu einer anderen Bemerkung gibt mir meine Erfahrung Anlaß. v. Bergmann hatte bekanntlich vor einer Reihe von Jahren die Behauptung aufgestellt, daß die Hirnchirurgie (quoad tumor) eine Chirurgie der Zentralwindungen sei. Und wir haben dem alle mehr oder weniger zustimmen müssen. Wie sehr sich der Standpunkt seitdem verschoben hat, das kann ich Ihnen zunächst durch meine eigenen Resultate illustrieren, indem von den 27 Operierten meiner Statistik nur 4 oder 5 in diese Rubrik gehören (dagegen 12, in denen der Krankheitsprozeß seinen Sitz in der hinteren Schädelgrube hatte). Und noch frappanter ist die Tatsache, daß von den erfolgreich Operierten meiner Klientel kein einziger den Krankheitsherd in der motorischen Zone beherbergte, sondern einer im Lobus occipitalis, einer im Lobus parietalis, einer in der hinteren Schädelgrube, einer im Lobus frontalis etc.

Aber auch sonst lehren die neueren Erfahrungen — ich verweise auf eigene Mitteilungen, auf die von Nonne, Henneberg, Reichardt, Vorkastner, Bonhöffer — daß gerade das Herdsymptom der motorischen Zone, die Jacksonsche Epilepsie, zu den besonders trügerischen Merkmalen gehört, daß es sich um den sogenannten Pseudotumor cerebri meistens gerade da gehandelt hat, wo eine Geschwulst der motorischen Region erwartet war.

Zu weit erfreulicheren Ergebnissen gelangen wir, wenn wir uns nun der chirurgischen Therapie der

## Rückenmarkshautgewächse

zuwenden; aber um es gleich vorauszuschicken, es gibt auch da der Schwierigkeiten, Enttäuschungen und Mißerfolge noch genug, so daß jeder Beitrag und jede Studie, die zur Verfeinerung und Vervollkommnung der Diagnostik dienen kann, willkommen sein muß.

Ich will hier so vorgehen, daß ich zunächst eine Zusammenstellung meiner Erfahrungen gebe und dabei auch auf die früheren, die schon veröffentlicht sind, der Übersicht halber zurückgreife. Und zwar sehe ich dabei von den Wirbelgeschwülsten, auf die ich an anderer Stelle eingegangen bin, ganz ab und beschränke mich auf die meningealen bezw. extramedullären Tumoren des Rückenmarks.

### Beobachtung 1.*)

Diese Beobachtung bezieht sich auf einen kräftigen Mann in den Vierzigern, der mich am 1. September 1900 in Begleitung seines Arztes, des Herrn Dr. Heinrich, in meiner Sprechstunde konsultierte. Seine einzige Beschwerde war damals ein Schmerz im linken Hypochondrium, etwa in dem von der 8. und 9. Dorsalwurzel innervierten Hautgebiete. Dieser Schmerz quälte ihn schon seit circa 2½ Jahren. Er war anfangs als Rheumatismus, dann als Interkostalneuralgie gedeutet worden und hatte zu entsprechenden therapeutischen Maßnahmen Veranlassung gegeben. Dadurch war wohl zeitweilig eine Linderung erzielt worden, aber er war nie ganz geschwunden und hatte nach und nach, besonders aber in den letzten Monaten an Intensität zugenommen. Zur Zeit ist er so heftig, daß Patient sich ängstlich und vorsichtig bewegt und namentlich den

*) Nach einem in der Freien Vereinigung der Chirurgen Berlins am 8. Juli 1901 gehaltenen Vortrage. „Berliner klinische Woch." 1902. Nr. 2.

Rumpf steif und etwas nach links geneigt hält. Die ihn begleitende Gattin meint jedoch, daß seine Haltung nie eine ganz gerade gewesen sei.

Eine Deformität ist an der Wirbelsäule nicht nachzuweisen. Druck und Perkussion soll entsprechend dem Dornfortsatz des 4. und 5. Dorsalwirbels etwas schmerzhaft empfunden werden, indes sind die Angaben des Patienten in dieser Hinsicht bei den verschiedenen Untersuchungen durchaus schwankend und widerspruchsvoll. Bei Betrachtung des Abdomens fällt es auf, daß der Nabel etwas nach rechts verzogen ist, auch scheint es, als ob die Bauchmuskeln links etwas abgeflacht wären. Die Funktionsprüfung und die elektrische Untersuchung ist durch die reiche Entwicklung des Panniculus adiposus etwas erschwert, immerhin läßt sich feststellen, daß eine gewisse Schwäche in den linksseitigen Abdominalmuskeln besteht und daß sie auch bei starken faradischen Strömen sich nicht anspannen, während rechts wenigstens schwache Zuckungen auszulösen sind.

Mehr noch fällt ins Gewicht die Erscheinung, daß der Bauchreflex links fehlt, während er sich rechts hervorrufen läßt.

Gefühlsstörungen sind am Rumpf und speziell in der Schmerzzone nicht nachzuweisen. Die Untersuchung der unteren Extremitäten ergibt normale Verhältnisse sowohl in bezug auf Motilität und Sensibilität als auch bezüglich des Verhaltens der Sehnenphänomene und Reflexe.

Obgleich auch durch die objektive Untersuchung nur geringfügige Störungen zu ermitteln waren, stellte ich doch schon damals die Wahrscheinlichkeitsdiagnose: Tumor innerhalb des Wirbelkanals. Die Hartnäckigkeit der Interkostalneuralgie, die zunehmende Intensität derselben und der Umstand, daß die vorhandenen objektiven Zeichen — das Fehlen des Abdominalreflexes, die atrophische Parese der linksseitigen Bauchmuskeln — gerade in das entsprechende Wurzelgebiet fielen, mußte den Verdacht erwecken, daß es sich um eine Neubildung im Ursprungsgebiet dieser Wurzeln handele, wenn die Diagnose auch noch nicht mit Bestimmtheit gestellt werden konnte. Namentlich war noch mit der Möglichkeit eines Wirbelleidens, insbesondere einer Spondylitis zu rechnen, und so entschlossen wir

uns, dem Patienten zunächst ein Hessingsches Korsett zu verordnen.

Als ich ihn am 22. September, also 3 Wochen später, aufs neue untersuchte — er kam wieder in meine Wohnung, war also im Gehen nicht behindert — zeigte sich die Schwäche der Bauchmuskeln schon deutlicher, und es waren 2 neue sehr wichtige Erscheinungen nachweisbar: eine Abstumpfung des Gefühls für Berührungen und Nadelstiche in der linken Hypochondrien- und Abdominalgegend, etwa in der dem Gebiet der 8. und 9. Dorsalwurzel entsprechenden Höhe, und eine Herabsetzung des Temperatursinns am rechten Unterschenkel. Diese Symptome bildeten eine neue wesentliche Stütze für die Diagnose. Ließ die Hypaesthesie im Bereich der 8. und 9. Dorsalwurzel erkennen, daß die schon aus früheren Erscheinungen erschlossene Kompression dieser Wurzeln zugenommen habe, so hatten wir in der Thermanaesthesie am kontralateralen Bein den sicheren Beweis, daß nunmehr auch bereits das Rückenmark von dem Druck getroffen sei. In dieser Annahme konnte uns auch die Tatsache nicht irre machen, daß Störungen der Motilität, des Tonus und der Reflexe an den Beinen zur Zeit noch nicht vorhanden waren, obgleich Patient schon über Mattigkeit in denselben zu klagen hatte.

Die Diagnose hielt ich jetzt für eine sichere, es wurde auch die Operationsfrage bereits ventiliert, doch glaubten wir noch eine weitere Etappe im Verlauf abwarten zu dürfen. Patient, der sich in seinem Korsett ziemlich gut bewegte, erhielt Jodipin und als Antineuralgicum: Aspirin und wurde weiter beobachtet.

Eine am 16. Oktober, also circa 4 Wochen später, vorgenommene Untersuchung ergab keine neuen Momente, es war sogar die Gefühlsstörung im Abdominalgebiet nicht mehr so deutlich, indes hatten die Schmerzen jetzt eine solche Heftigkeit erlangt, daß Patient zu einer neuen Behandlung drängte, und es wurde nun von uns beschlossen, vor Anwendung der chirurgischen Therapie den Versuch einer Extensionsbehandlung in der Rückenlage zu machen.

Von diesem Zeitpunkt ab nahmen die Kompressionserscheinungen in raschem Tempo erheblich zu — und ich will hier bemerken, daß ich diesen ungünstigen Einfluß der Extension und Reklination bei endovertebralen Geschwülsten

mehrfach zu konstatieren Gelegenheit hatte — sodaß ich bei einer Untersuchung, die ich am 12. November in der Wohnung des Kranken vornahm, ihn bereits paraplegisch fand. Und zwar war das linke Bein jetzt nahezu völlig gelähmt, das rechte noch in dem Fuß- und in den Zehengelenken beweglich. Dagegen bestand am rechten Bein völlige Analgesie, während am linken Nadelstiche noch schmerzhaft gefühlt wurden. Das Berührungsgefühl zeigte sich an beiden Beinen herabgesetzt.

Die Sehnenphänomene waren an beiden Beinen, aber besonders links gesteigert, es ließ sich Fußclonus und das Babinskische Zehenphänomen auslösen. Häufig kam es zu spontanen Zuckungen in den Beinen. Der Kranke hatte jetzt über Gürtelschmerz und Gürtelempfindung zu klagen, und es ließ sich auch in der entsprechenden Zone rechts eine Abstumpfung der taktilen Sensibilität und des Schmerzgefühls nachweisen. Abdominalreflex fehlt beiderseits. Die Harnentleerung war erschwert und Patient mußte katheterisiert werden.

Es wurde nunmehr die Operation beschlossen, und es fand zunächst noch am 15. Nov. eine Untersuchung des Kranken unter Hinzuziehung des Herrn Geheimrat Sonnenburg statt. Dieser erhob denselben Befund, konnte aber noch auf eine diffuse Schwellung und Druckempfindlichkeit in der Höhe der 7. und 8. Rippe der linken Seite aufmerksam machen. Wir glaubten diese Erscheinung auf vasomotorische Störungen zurückführen zu dürfen, wie denn auch derartige Ödeme im Verbreitungsgebiet komprimierter Rückenmarkswurzeln bereits beobachtet sind. (H. Schlesinger). Sonnenburg schloß sich meiner Diagnose an. Und es wurde die sofortige Überführung des Mannes in ein Krankenhaus (Sanatorium des Herrn Dr. A. Oppenheim) angeordnet.

Folgende Erwägungen waren für die Behandlung maßgebend. Stützte sich die Diagnose Rückenmarksgeschwulst auf die langsame, stetig fortschreitende Entwicklung von Erscheinungen der unilateralen Wurzelkompression und die sich an diese anschließenden Symptome der Rückenmarkskompression in gleicher Höhe, so ließ diese Art der Entwicklung auch erkennen, daß der Tumor nicht im Rückenmark selbst entstanden, sondern im Bereich seiner Wurzeln und erst allmählich gegen dasselbe vorgedrungen war. Aber

auch für die Bestimmung des Höhensitzes, für die Niveaudiagnose bot die Symptomatologie eine sichere Handhabe. Der Sitz der Schmerzen, die Ausbreitung der Anaesthesie, die Reflexstörung am Abdomen, die Atrophie der linksseitigen Bauchmuskulatur — diese Erscheinungen wiesen auf das Gebiet der 8., 9. und event. der folgenden Dorsalwurzeln als Ausgangsstätte der Neubildung.

Wäre die Anaesthesie in diesen Wurzelgebieten eine komplette gewesen, so hätten wir nach den bekannten Erfahrungstatsachen die Geschwulst, d. h. die obere Grenze derselben in ein höheres Segment verlegen müssen. Da aber im Gebiet der 8. Dorsalis nur eine Hypaesthesie vorhanden war, hatten wir keinen Grund, eine Beteiligung der nächst oberen Wurzeln vorauszusetzen, um so weniger, als auch die Schmerzen nicht über den Bereich der 8. Dorsalis nach oben hinausgingen.

Indes mußten wir doch auf Überraschungen gefaßt sein. Da die Ursprungsstelle der 8. Dorsalwurzel am Rückenmark der Höhe des 6. Brustwirbels entspricht, hatten wir in dieser den Wirbelkanal zu eröffnen, entschlossen uns jedoch gleich, die beiden benachbarten Dornfortsätze resp. Bögen, d. h. den 5. und 7. mitzuentfernen.

Auf die Operation selbst gehe ich nicht näher ein,*) möchte aber hervorheben, daß sich noch vor der Eröffnung der sich stark nach außen vordrängenden Dura mater in der Mitte des freigelegten Bezirkes, genau dem 6. Dorsalwirbel entsprechend, eine blasse Partie vorwölbte, während die Dura nach oben und unten von derselben einen tiefblassen Farbenton zeigte. Auch die Palpation ließ erkennen, daß hier eine resistentere Stelle vorhanden war. Sofort nach Eröffnung der Dura drängte sich der etwa haselnußgroße Tumor vor, der nun ohne weiteres von Herrn Sonnenburg aus den Häuten herausgeschält werden konnte, während das Rückenmark, das etwas zur Seite gedrängt schien, nicht tangiert wurde (vergl. Fig. D.).

Die ovale, bohnenförmig gestaltete Geschwulst (Fig. D. und E.) mit ihrem längsten, etwa 3½ cm betragenden Durchmesser vertikal gestellt, hatte das Rückenmark von hinten und links umgriffen.

---

*) Bezüglich der Schwierigkeiten derselben in diesem Falle vergl. Sonnenburg, Deutsche med. Wochenschr. 1901. Nr. 32. S. 242.

Bei makroskopischer Betrachtung schien es sich nach dem Urteil des Herrn Kollegen O. Israel um ein Myxolipom zu handeln, doch hat er nach Besichtigung der ihm von

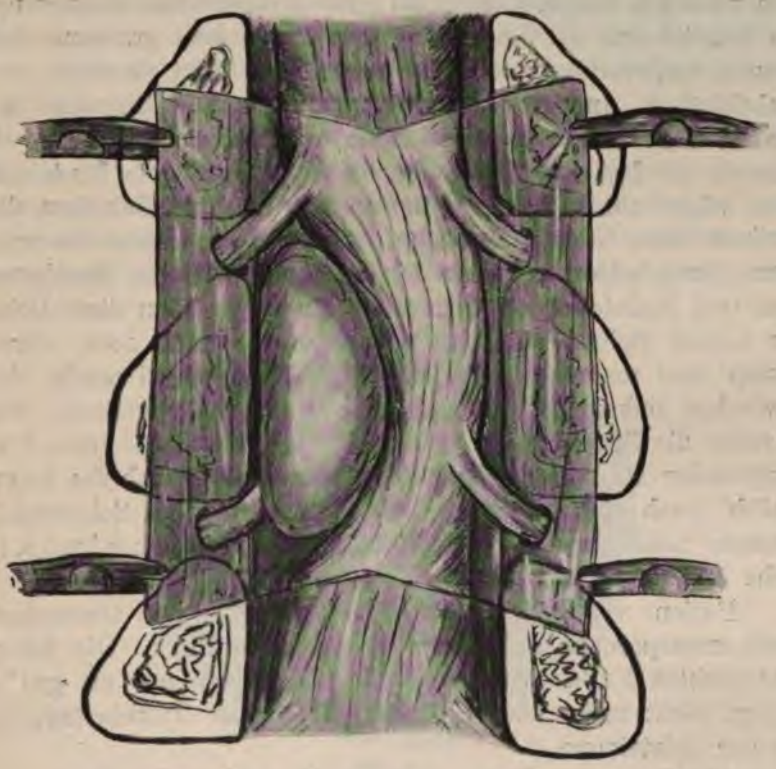

Fig. D.
Schematische Darstellung der Lagebeziehung des Tumors zum Rückenmark.

Fig. E.
Geschwulst in natürlicher Größe.

mir vorgelegten gefärbten Schnitte die Geschwulst für ein Fibrom mit stellenweiser myxoedematöser Umwandlung erklärt.

Als ich den Patienten etwa 24 Stunden nach der Operation besuchte, war er bei freiem Sensorium, klagte nicht über Schmerzen, doch war der objektive Befund, soweit er festgestellt werden konnte, noch nahezu unverändert. Schon in den nächsten Tagen kam es zu einer wesentlichen Besserung, so daß ich am 21. November über den Status praesens folgendes notieren konnte: „Harnentleerung jetzt spontan und unbehindert. In der dem Gebiet der 8. und 9. Dorsalis der linken Seite entsprechenden Zone und noch etwas über sie hinaus bis fast zur Nabelhöhe besteht Anaesthesie für taktile und schmerzhafte Reize, während in denselben Bezirken der rechten Seite Nadelstiche schon schmerzhaft empfunden werden. Unterhalb des Nabels ist die Sensibilität für Berührungen und Nadelstiche fast normal; ebenso werden diese Reize an beiden Beinen wahrgenommen, wenn auch noch etwas dumpf und unsicher. Ein deutlicher Unterschied macht sich zwischen linkem und rechtem Bein nicht mehr geltend, nur werden die Stiche an der linken Sohle noch etwas intensiver empfunden als rechts. An beiden Füßen zeigt sich das Lagegefühl noch etwas herabgesetzt. Links sind die Sehnenphänomene noch gesteigert, auch läßt sich das Babinskische Phänomen hier deutlich hervorrufen.

Patient vermag jetzt die Einwärtsroller des Oberschenkels anzuspannen, rechts etwas besser als links. Die Zehen des rechten Fußes bewegt er alle, am linken nur die große. Klagt nicht mehr über Schmerz, aber über Taubheitsgefühl in der Gürtelzone.

Am folgenden Tage, dem 22. November, ist die Besserung noch etwas weiter vorgeschritten, indem Patient den rechten Oberschenkel auch zu beugen, sowie aus- und einwärtszurollen vermag.

Aber vom 23. ab erfährt das Befinden eine erhebliche Beeinträchtigung, indem sich zunächst anfallsweise hohes Fieber, Pulsbeschleunigung, Kopfschmerz, Mattigkeit, Unruhe, abwechselnd mit Schlafsucht einstellen.

Diese Erscheinungen konnten jedoch auf Verhaltung des reichlich sezernierten Liquor cerebrospinalis zurückgeführt und mit der Entleerung desselben zunächst beseitigt werden, so daß ich am 25. wieder eine wesentliche Besserung feststellen konnte.

Indes wiederholten sich die Anfälle in immer kürzeren Zwischenräumen, es entwickelte sich ein kolossaler Meteo-

rismus und speziell eine beträchtliche Gastrektasie. Remittierendes Fieber, erhebliche Tachykardie und Tachypnoe bilden in den folgenden Tagen die Hauptsymptome, dazu kommen abundante Schweiße. Nachts deliriert Patient, während er am Tage, sobald das Fieber heruntergegangen, bei freiem Sensorium ist und weder über Kopfschmerz und Erbrechen noch über Empfindlichkeit gegen Licht und Geräusch zu klagen hat.

Am 1. Dezember finde ich eine beginnende Neuritis optica, am 2. Nystagmus und Nackensteifigkeit. Die Bewegungsfähigkeit der Beine nimmt wieder ab, auch muß Patient wieder katheterisiert werden. Nachdem diese Erscheinungen hervorgetreten, war das Bild der aszendierenden, purulenten

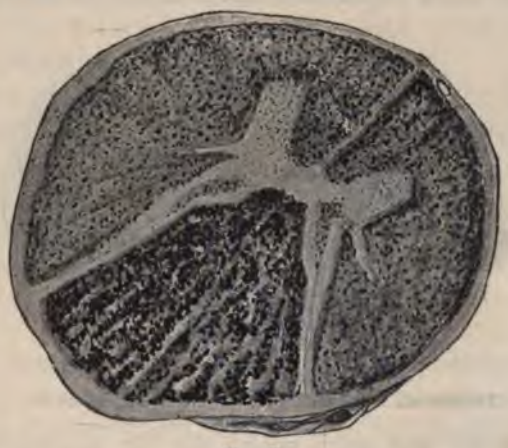

Fig. F.

Zerebrospinalmeningitis, die wir schon beim Beginn der Attacke gefürchtet hatten, aber doch nicht bestimmt diagnostieren konnten, nicht mehr zu verkennen. Übrigens lehrte jetzt auch die Besichtigung der Wunde, daß der bis da klare Liquor trübe und flockig geworden war. Sonnenburg gewann den Eindruck, daß die temporär resezierten Knochenstücke, die sich nicht angelegt hatten, als Fremdkörper in der Wunde wirkten.

Am 4. Dezember, dem 18. Tage nach der Operation, erfolgte der Exitus.

Die unter erschwerenden Umständen am Abend von Dr. Cassirer ausgeführte Obduktion ergab: eitrige Zerebrospinalmeningitis von mäßiger Intensität. Am Gehirn beschränkte sie sich auf die basalen Gebiete, besonders an

Pons und Medulla oblongata. Das Rückenmark zeigte sich in der Höhe der 8. Dorsalwurzel von hinten her seicht eingeschnürt, aber diese Kompressionsmarke prägte sich so wenig aus, daß sie nur bei genauer Betrachtung wahrgenommen werden konnte. Der Querschnitt des Markes ließ bei makroskopischer Betrachtung keine sicheren Veränderungen erkennen. Die nach der Härtung vorgenommene genauere Betrachtung hat nun aber doch gezeigt, daß die Kompression das Mark auch schon anatomisch geschädigt hatte. Der Querschnitt bietet in der Höhe der Kompression besonders unter Anwendung der M a r c h i'schen Methode das Bild einer diffusen Erkrankung (vergl. Fig. F.) Markzerfall, Schwellung und Verbreiterung der Glia, die zwar nicht erheblich, aber doch recht deutlich ist, die Hinterstränge am

Fig. G.
Aufsteigende Degeneration im Halsmark. Marchifärbung.

stärksten betrifft und auch schon die für die sekundäre Degeneration charakteristischen Veränderungen in den übrigen Gebieten des Rückenmarks hervorgebracht hat (s. Fig. G.).

Es ist wohl anzunehmen, daß sich diese Affektion mit dem Eintritt der klinischen Erscheinungen der Markkompression — also circa 4—6 Wochen vor dem Exitus — entwickelt und nach und nach gesteigert hat. Ich halte sie aber nicht für so beträchtlich, daß nicht bei Vermeidung der Infektion ein nahezu völliger Ausgleich der Funktionsstörungen möglich gewesen wäre.

* * *

Das Interesse, welches der Fall bietet, liegt besonders in dem Umstande, daß ein so kleiner Tumor im Leben genau erkannt und lokalisiert werden konnte, so genau, daß er unmittelbar an der erwarteten und freigelegten Stelle gefunden wurde.

In klinisch-diagnostischer Hinsicht kann er so recht als Schulfall gelten und möchte ich da auf das besonders charakteristische Verhalten hinweisen, daß ein recht lange dauerndes Stadium der isoliert bestehenden Wurzelsymptome die Erkrankung einleitet, auf welches dann ein zweites Stadium: das der unilateralen Rückenmarkskompression folgt, welches meist relativ rasch in das dritte der totalen Kompression übergeht. Gerade dieser Entwicklungsgang läßt die für die Therapie so bedeutungsvolle Tatsache erkennen, daß das Gewächs nicht vom Rückenmark ausgegangen, sondern von der Umgebung gegen dasselbe vorgerückt ist. Ich mache aber darauf aufmerksam, daß die Diagnose von mir schon im I. Stadium gestellt wurde und gemeiniglich auch gestellt werden kann, ohne daß ich jedoch auf die von Gowers, Horsley, Schlesinger, Bruns u. a. genügend gewürdigten Momente hier eingehen will.

Trotz des ungünstigen Ausgangs infolge der hinzugetretenen Meningitis (bezw. der besonders schwierigen Wundverhältnisse) lehrt auch dieser Fall in überzeugender Weise, daß die Behandlung der im Wirbelkanale außerhalb des Rückenmarks entstehenden Geschwülste eine chirurgische sein muß.

### Beobachtung 2.*)

Am 28. Januar 1902 wurde mir das 18jährige Fräulein H. von ihrem Vater in meiner Sprechstunde vorgestellt, auf Veranlassung ihres Onkels, eines in P. praktizierenden Kollegen. Brieflich hatte er mir über das Leiden seiner Nichte folgendes mitgeteilt:

Sie stammt aus einer nicht-neuropathischen Familie. Der Vater und einige seiner Geschwister haben Hämoptoe gehabt, doch sind die Fälle sehr günstig verlaufen (der Vater ist ein kräftiger, gesunder Mann etc.). Das junge Mädchen klagte zuerst im August 1901 über Stiche in der rechten Bauchseite. Man konstatierte eine Skoliose, sowie ein stärkeres Heraustreten der rechten Hüftgegend und empfahl eine orthopädische Behandlung. Patientin befolgte den Rat nicht, wandte sich vielmehr an einen anderen Arzt. Als sich jedoch im Laufe des Oktober Lähmungserscheinungen in den Beinen einstellten, denen dieser keine ernstere Bedeutung beimessen wollte, kehrte sie in die Behandlung ihres Onkels zurück. Er fand nun die gleich zu schildernden Symptome und schöpfte aus denselben den Verdacht, daß ein Rückenmarksleiden vorliege. —

*) Nach einem in der Berliner medizinischen Gesellschaft am 18. Juni 1902 gehaltenen Vortrage mit Demonstration. Berl. klin. Wochenschrift 1902, Nr. 39.

Nach ihren Beschwerden gefragt, klagt Patientin über Schmerzen in der rechten Abdominalgegend, entsprechend dem Hypochondrium und bis etwa zum Nabel hin. Über Charakter und Intensität der Schmerzen war aus dem verschlossenen und ziemlich schüchternen Mädchen nicht viel herauszubringen. Außerdem hatte sie über Schwäche und Steifigkeit in den Beinen, besonders im rechten Bein, zu klagen. Störungen der Blasen- und Mastdarmfunktion sollten nicht bestehen, doch wurde später in Erfahrung gebracht, daß es einige Wochen vorher einmal zu einer Incontinentia alvi gekommen war, ohne daß die Erscheinung sich jedoch wiederholt hatte.

Bei der objektiven Untersuchung fand ich an der Wirbelsäule außer einer mäßigen habituellen Skoliose nach links nichts Abnormes, vor allem keine Druckempfindlichkeit eines Wirbels. Dagegen waren erhebliche Funktionsstörungen in den Beinen nachzuweisen, nämlich eine spastische Paraparese mit vorwiegender Beteiligung des rechten Beines — auch Fußclonus und das Babinskische Zeichen ließen sich an diesem auslösen — Hypaesthesie für Berührungen und schmerzhafte Reize am linken Beine. Auch schien mir das Gefühl in der rechten Abdominalgegend etwas abgestumpft zu sein, doch waren die Angaben in dieser Hinsicht unsicher. Dagegen war mit Bestimmtheit festzustellen, daß sich der Abdominalreflex auf der rechten Seite bei Reizung in der Unternabelgegend nicht auslösen ließ. Anamnestisch konnte noch ermittelt werden — doch erfuhr ich das erst später —, daß Patientin etwa ein Jahr vor Beginn ihres Leidens mit dem Rade gestürzt war, ohne daß sie sich jedoch dabei eine Verletzung zugezogen hätte. Ferner war es bemerkenswert, daß sie seit dem Beginn ihres Leidens wesentlich an Gewicht verloren hatte, ohne daß ihr Aussehen jedoch auf eine konsumierende Krankheit hingewiesen hätte.

Auf Grund der angeführten Beschwerden und Symptome stellte ich gleich bei der ersten Untersuchung die Wahrscheinlichkeitsdiagnose: Neubildung im Innern des Wirbelkanals mit Kompression des Rückenmarks und berichtete dem Onkel der Patientin in diesem Sinne, unter Hinweis auf die sich voraussichtlich ergebende Notwendigkeit einer operativen Behandlung. —

Bevor ich jedoch eine eingreifende Behandlung empfehlen durfte, schien mir zur Sicherstellung und genaueren Fixierung der Diagnose eine klinische Beobachtung erforderlich und so empfahl ich zu diesem Behufe die Aufnahme in das Haus Schönow bei Zehlendorf. Wenige Tage darauf wurde sie, wie ich nachträglich erfahren habe, auch Herrn Geheimrat Jolly vorgestellt, der anfangs noch diagnostische Bedenken hatte, sich dann aber später auf Grund erneuter Untersuchung und weiterer Beobachtung (s. u.) meiner Auffassung anschloß.

Im Hause Schönow verblieb Patientin einige Wochen. Die dort von Herrn Kollegen Laehr wiederholt ausgeführte Untersuchung hat zu einem Ergebnis geführt, das sich mit dem von mir festgestellten deckte, nur daß die Krankheitserscheinungen dort im Laufe von circa 3—4 Wochen eine Steigerung erfuhren.

Der von Laehr erhobene Status lautete so: Subjektiv: Schmerzen VR. seltener VL, etwa in Nabelhöhe und etwas darüber.

Objektiv: Spastische Paraparese der Beine, rechts mehr als links, mit erhöhten Sehnenphänomenen und Babinski.

Lagegefühlsstörungen in beiden Fuß- und Zehengelenken.

Hypaesthesie (wesentlich für Berührungen und Temperatur) rechts innerhalb XI. Dorsal- I. Lendenwurzel, links innerhalb desselben Gebietes (Grenzen und Intensität wechselnd).

Bauchreflex unterhalb des Nabels nicht deutlich.

Keine Wirbeldruckempfindlichkeit. Dorsalskoliose nach links.

Diagnose: Umschriebene Affektion im Bereich des X.—XII. Dorsalsegments, wahrscheinlich Tumor (mit peripherem Sitz).

Am 25. Februar wurde Patientin mir wieder vorgestellt. Ich fand eine, wenn auch nicht erhebliche, so doch deutliche Zunahme der Kompressionserscheinungen und empfahl nun dringend die Aufnahme in ein Krankenhaus, in welchem die Möglichkeit der chirurgischen Behandlung gewährleistet sei. Von den mir vorgeschlagenen Hospitälern wurde das Sanatorium des Herrn Dr. A. Oppenheim ausgewählt.

Die Aufnahme erfolgte am 27. Februar. Aus dem dort geführten Journale möchte ich als bemerkenswert folgendes entnehmen: Patientin klagt über Schmerzen in der rechten Unterbauchgegend, die in ihrer Intensität wechseln und ihr Schlaf, Appetit und Lebensmut rauben.

1. März. Die Untersuchung mit Röntgen-Strahlen läßt deutlich die Skoliose erkennen, ergibt sonst nichts Positives.

20. März. Die zu diagnostischen Zwecken (Verdacht auf Caries) vorgenommenen Tuberkulininjektionen sind heute abgeschlossen und haben zu einem negativen Ergebnis geführt.

6. April. Patientin wird mittels Glissonscher Schwebe suspendiert im schräggestellten Bett, mit Gewichtsextension am tiefer stehenden Fußende.

Die Extension wird täglich circa 1—1½ Stunden vorgenommen; Patientin empfindet sie jedoch sehr unangenehm, und die Erscheinungen der Kompression erfahren eine schnelle Zunahme.

Am 15. April haben Jolly, Sonnenburg und ich Patientin dann einer gemeinsamen eingehenden Untersuchung unterzogen mit folgendem Resultate:

Sie klagt jetzt über Schmerzen in der rechten und im geringeren Maße auch in der linken Abdominalgegend, also über einen Gürtelschmerz. Dieser verbreitet sich im Gebiet der 9., 10. und 11. Dorsalwurzel, vorwiegend der rechten Seite.

Am Abdomen ist das Gefühl für alle Reize nahezu erloschen, und zwar erstreckt sich die Zone der absoluten Anaesthesie rechts vom Lig. Poupartii bis zu der Seifferschen Nabellinie, mit der sie genau abschließt, während die obere Grenze links etwa 2 cm unterhalb derselben bleibt.

Der Bauchreflex fehlt bei Reizung unterhalb des Nabels beiderseits, von der epigastrischen Gegend aus ist er jedoch zu erzielen, links etwas deutlicher als rechts. Die Bauchmuskeln der rechten Seite werden nicht so kräftig angespannt, als die der linken, ohne daß jedoch eine wesentliche Verziehung des Nabels besteht; ferner ist die faradische Erregbarkeit in der rechtsseitigen Abdominalmuskulatur deutlich gegen links herabgesetzt, während bei galvanischer

Reizung in der ersteren die ASZ überwiegt, ohne jedoch träge abzulaufen.

Die Muskulatur beider Beine befindet sich im Zustand der spastischen Parese. Patientin geht mit doppelseitiger Unterstützung mühsam, schwerfällig, steifbeinig mit klebenden Fußspitzen. Nach wenigen Schritten erlahmt sie völlig. In der Rückenlage sind die passiven Bewegungen in charakteristischer Weise erschwert, die Sehnenphänomene bis zu starkem Clonus erhöht, das Babinski'sche Zeichen läßt sich beiderseits in typischer Weise hervorbringen. Im ganzen ist die Muskelrigidität im rechten Bein noch ausgesprochener als im linken.

Die Beeinträchtigung der aktiven Beweglichkeit ist eine erhebliche. So wird das rechte Bein nur etwa ½ Fuß hoch von der Unterlage erhoben, mit sehr geringer Kraft, dabei gerät der Unterschenkel in Beugestellung. Auch in den übrigen Muskelgruppen des rechten Beines wird nur ein sehr geringes Maß von Kraft entwickelt, und die Exkursionsbreite der Bewegungen ist erheblich beschränkt.

Etwas besser erhalten ist die Motilität des linken Beines, es wird etwa einen Fuß hoch und mit gestrecktem Unterschenkel von der Unterlage erhoben, auch werden Fuß und Zehen etwas kräftiger und ausgiebiger bewegt als rechts.

Ataxie läßt sich in den Beinen nicht nachweisen (vielleicht durch die Schwäche verdeckt). Die Harnentleerung ist jetzt erschwert und es besteht Obstipatio alvi.

Die Prüfung der Sensibilität läßt auch an den Beinen beträchtliche Störungen feststellen. Das Gefühl für Berührungen, schmerzhafte Reize und Hitze ist an ausgedehnten Bezirken beider Beine erloschen. Hier und da gelangen an Stellen, an denen Pinselberührungen nicht empfunden werden, lange Striche mit dem Pinsel zur Wahrnehmung, aber auch dabei ist die Lokalisation eine ganz ungenaue.

Eine Ungleichmäßigkeit in der Verbreitung der Anaesthesie macht sich besonders darin geltend, daß bei absoluter Gefühllosigkeit der Vorder- und Außenfläche des Unterschenkels die Sohlen- und Fersengegend namentlich für Nadelstiche noch recht empfindlich ist; an der rechten Sohle ist die Schmerzempfindung sogar erhöht, es besteht hier eine Hyperalgesie mit entsprechender Steigerung der Reflexerregbarkeit, wie überhaupt im ganzen die Gefühlsabstumpfung am linken Bein noch etwas mehr hervortritt als am rechten. Die Empfindung für Kälte ist beiderseits etwas besser erhalten, als die für Wärme.

Am stärksten ausgesprochen ist die Bathyanaesthesie: Bewegungen in den Fuß- und Zehengelenken werden überhaupt nicht wahrgenommen, in den Knie- und Hüftgelenken auch die ausgiebigeren ganz unrichtig beurteilt.

An der Wirbelsäule läßt sich außer der linksseitigen Dorsalskoliose nichts Krankhaftes entdecken. Wir haben eine sehr sorgfältige Untersuchung aller Wirbel vorgenommen und keine Stelle gefunden, an welcher durch Druck, Perkussion oder Erschütterung eine schmerzhafte Empfindung ausgelöst werden konnte. Auch die Bewegungen in der Wirbelsäule waren nicht mit Schmerzen verknüpft und nicht durch Schmerzen gehemmt.

Bei der Perkussion der Wirbel schien es mir, als ob der Schall in der Höhe des 8. und 9. Brustwirbeldornfortsatzes gedämpft sei.

Obere Extremitäten, cerebrale Funktionen etc. — alles normal.

Bei der gemeinsamen Besprechung, die sich an diese Untersuchung anschloß, gaben wir der Überzeugung Ausdruck, daß es sich um eine Neubildung innerhalb des Wirbelkanals handele. Nur nach einer Richtung glaubten wir eine bestimmte Entscheidung nicht treffen zu können: ob diese Neubildung von der Umgebung des Markes, von den Meningen, ihren Ausgang genommen oder ob sie im Rückenmarke selbst entstanden sei. Die rasche Entwickelung und Ausbreitung — innerhalb eines Zeitraumes von 6—8 Monaten —, die relativ geringe Intensität der Schmerzen und der gänzliche Mangel aller Wirbelsymptome schien mehr für die letztere Annahme zu sprechen. Auch die Skoliose war ein Zeichen, das mit der Diagnose Rückenmarkstumor bezw. Gliosis spinalis im guten Einklang stand, da sie bei dem letzteren Leiden oft genug konstatiert worden ist. Dagegen sprach entschieden für die extramedulläre Lokalisation die zeitliche Aufeinanderfolge der Symptome, der Beginn mit einseitigen Wurzelsymptomen, die wenigstens monatelang bestanden, ehe sich Erscheinungen von seiten des Rückenmarks hinzugesellten, die nun in dem zweiten Stadium der Krankheit dem Typus der Brown-Séquard schen Halbseitenläsion entsprachen; wenn dieses auch unmerklich in das der Paraparese überging, so war doch auch in dieser Epoche die vorwiegende Beteiligung der ursprünglich allein ergriffenen rechten Rückenmarkshälfte noch aus der Symptomatologie zu entnehmen.

Wir hielten somit die extramedulläre Lokalisation des Tumors für die wahrscheinlichere und rieten nunmehr dringend zur operativen Behandlung. Nach genauer Darlegung der Verhältnisse trat auch der Onkel der Patientin — der sie von Anfang an behandelt hatte — auf unsere Seite, und da sie selbst unbedingt diese Therapie wünschte, wurde die Operation beschlossen.

Voraussetzung für den Erfolg derselben war die genaue Lokalisation, die korrekte Niveaudiagnose. Die Untersuchung der Wirbelsäule bot hierfür keinerlei Anhalt. Aber es waren — und zwar fast genau wie in dem als Beobachtung 1 beschriebenen Falle — charakteristische Wurzel-

symptome vorhanden, die für die Ortsbestimmung maßgebend waren.

Die Verbreitung der Schmerzen im Innervationsgebiet der 9., 10. (und 11.) Dorsalwurzel der rechten Seite, die Lokalisation der Anaesthesie, soweit sie als Wurzelsymptom zu deuten war, in demselben Gebiet, resp. in dem der 10.—12. Dorsalwurzel, das Fehlen des Abdominalreflexes bei Reizung unterhalb des Nabels, sowie endlich die leichte Schwäche und degenerative Atrophie der Abdominalmuskeln der rechten Seite — diese Gruppe zusammengehöriger Symptome wies auf die Ursprungssegmente der 10. und 11. Dorsalwurzel als Sitz der Neubildung resp. ihren oberen Begrenzungsort. Da die Anaesthesie im Bereich der 10. Dorsalis eine nahezu komplette war, mußte nach bekannten Erfahrungen auch die 9. noch beteiligt sein. Wir hatten also die obere Grenze der Geschwulst entsprechend dem 9. Dorsalsegment, also in der Höhe des 8. Brustwirbels aufzusuchen. Sie mußte von der rechten Seite ihren Ausgang genommen und dann von dieser, sowie von hinten her das Rückenmark komprimiert haben.

Wir beschlossen also, von dem 8. Dorsalwirbel auszugehen, aber auch die beiden Nachbarn, den 9. und 7. eventuell noch zu entfernen, d. h. von hinten aufzumeißeln.

Auf die Technik der Operation, die hier wegen der Skoliose und wegen einer scheinbar vorhandenen Verknöcherung der Bandscheibe ganz besondere Schwierigkeiten bot, will ich nicht eingehen.

So mußte, um überhaupt zum 8. Dorsalwirbel gelangen zu können, zuerst der Dornfortsatz und Bogen des 9. entfernt werden. Sofort drängte sich die Dura mater vor und ließ eine blaßrote, an einer Stelle weißlich verfärbte Masse durchschimmern, die Herr Sonnenburg bei der Palpation als Tumor erkannte. Nachdem nun auch der Bogen des 8. Dorsalwirbels fortgemeißelt war, war der obere Pol der Geschwulst erreicht. Die Dura wurde nun gespalten. Der Tumor konnte leicht von ihr getrennt werden, war aber mit der Arachnoidea an einzelnen Stellen etwas fester verwachsen, doch gelang es Herrn Sonnenburg, ihn stumpf herauszuhebeln, ohne daß das zur Seite gedrängte Rückenmark tangiert wurde. Genau wie wir es angenommen, hatte das Gewächs dem Rückenmark von rechts und hinten her ange-

legen. Der mit seinem längsten Durchmesser vertikal gestellte Tumor, der etwa die Größe und Gestalt einer Dattel hatte (s. Fig. H. u. J), erwies sich nach der von Herrn Jolly ausgeführten Untersuchung als Fibrom (Fig. K.).

Am 21. April war die Operation ausgeführt worden. Der Wundverlauf war ein normaler, fieberloser. In den ersten Tagen entleerten sich größere Mengen Liquor cerebrospinalis, ferner bestand eine auffällige Tachykardie (P. 120—130). Während der Gürtelschmerz sofort nach der Operation geschwunden ist, hat Patientin über Schmerz in der Wunde sowie in den Beinen zu klagen. Der Leib ist etwas aufgetrieben und gespannt, der Stuhl verhalten, die Nahrungsaufnahme schlecht, einige Male galliges Erbrechen. Ab und zu

Fig. H.
Tumor in natürlicher Größe.

Fig. J.
Tumor nach Härtung auf dem gefärbten Querschnitt. Natürliche Größe. Bei H. Blutungen.

Zucken in den Beinen. Nach wenigen Tagen waren alle diese unangenehmen Erscheinungen geschwunden. Als wir Patientin 5 Tage nach der Operation am 26. April wieder untersuchten, konnten wir schon eine wesentliche Besserung in bezug auf die Rückenmarksfunktionen konstatieren: Die Muskelsteifigkeit in den Beinen hat wesentlich nachgelassen, doch sind die Sehnenphänomene noch stark und das Babinskische Zeichen noch deutlich. Patientin bewegt jetzt beide Beine, und zwar in allen Gelenken mit nicht unerheblicher Kraft, aber das rechte auch jetzt noch weniger als das linke. Sie fühlt Berührungen mit dem Pinsel am rechten Beine überall, eben-

so Nadelstiche, für diese ist die Empfindlichkeit jetzt eine gesteigerte.

An vielen Stellen des linken Beines ist die taktile Sensibilität noch herabgesetzt, das Schmerzgefühl ist jedoch auch hier fast überall wiedergekehrt. Gürtelgefühl wie überhaupt alle Schmerzen völlig geschwunden.

So schritt die Besserung weiter fort. Am 29. April, also 8 Tage nach der Operation, konnten wir folgendes notieren: Wundverhältnisse gut. Allgemeinbefinden, Appetit gut. Stuhl erfolgt spontan. Meteorismus geschwunden.

Eine Muskelsteifigkeit ist in den unteren Extremitäten nicht mehr nachzuweisen. Das Kniephänomen ist nicht mehr wesentlich gesteigert; Fußclonus und B a b i n s k i läßt sich

Fig. K.
Strukturbild der Geschwulst. Teil eines gefärbten Querschnitts. Vergr. Zeiss. Obj. E. Ocul. I.

aber namentlich am rechten Bein noch hervorbringen. Die Kraft der Beine hat wieder wesentlich zugenommen.

Berührungen und schmerzhafte Reize werden an beiden Beinen und am Abdomen überall gefühlt, nur ist am linken das Schmerz- und Temperaturgefühl im Vergleich zu rechts noch etwas vermindert. Bauchreflex bei Reizung unterhalb des Nabels noch fehlend. Am gröbsten ist noch das Lagegefühl an beiden Beinen beeinträchtigt. Patientin erkennt Zehenbewegungen garnicht, Fußbewegungen ganz ungenau und zwar beiderseits.

Bei der Harnentleerung muß sie nur zeitweilig etwas pressen.

Die Menses, die Patientin einige Tage vor der Operation absolviert hatte, stellten sich gleich nach derselben wieder ein, verliefen aber in gewohnter Weise.

Ein einziges Mal, nämlich am 3. Mai, kam es unter Kopfschmerz und gastrischen Störungen zu einer mäßigen Temperatursteigerung, die 1—2 Tage lang anhielt.

Patientin kann schon ohne Mühe im Bett aufrecht sitzen.

Am 20. Mai verläßt sie das Bett und macht den ersten Gehversuch, der aber noch sehr ermüdend wirkt und ein Schwäche-Zittern in den Beinen auslöst.

Zu unserer Freude und Überraschung finden wir, daß auch die Skoliose sich wesentlich gebessert hat.

Da Patientin bei einem Druck auf die Narbe — die Wirbelbogen waren exstirpiert worden, weil der Operateur auf Grund unserer früheren Erfahrungen auf einen osteoplastischen Verschluß verzichten wollte — von einem Zucken in den Beinen und einer unangenehmen Sensation in derselben befallen wurde, erhielt sie eine die Narbe bedeckende Schutzpelotte.

Im Laufe des Mai und der ersten Hälfte des Juni ist dann die Besserung mehr und mehr vorgeschritten; schon vor vierzehn Tagen konnte Patientin einen Besuch in einem unserer großen Warenhäuser machen.

Sie ist heute (am 18. Juni 1902) auf unseren Wunsch aus ihrer Heimat hierhergereist, um sich Ihnen vorstellen zu können. Sie geht, wie Sie sehen — man darf wohl sagen — tadellos, ohne daß sich eine Spur von dem früheren spastisch-paretischen Zustand dabei bemerklich macht. Eine genauere Untersuchung, die vielleicht noch unwesentliche Funktionsstörungen ergeben würde, kann ich nicht vor Ihnen ausführen, da Patientin sich nicht vor einem so großen Auditorium entkleiden will.

Die am Tage nach der Demonstration von mir vorgenommene Untersuchung hat ergeben, daß alle Symptome des früheren Leidens geschwunden sind bis auf eine geringe Lagegefühlsstörung in den Zehen des rechten Fußes. Auch das Babinski sche Zeichen läßt sich nicht mehr auslösen, wohl aber das dorsale Unterschenkelphänomen am linken Fuß. — Das junge Mädchen, das in den letzten Wochen auch wesentlich an Gewicht zugenommen hat, fühlt sich vollkommen ge-

sund. Nur. wenn sie lange Zeit gebeugt sitzt. empfindet sie eine unbedeutende Spannung in der Hypochondriengegend. die nach dem Aufrichten sofort schwindet und entweder ganz bedeutungslos ist oder mit der Operationsnarbe (Zerrung) in Verbindung steht.

Die Heilung hat sich dann vervollständigt und ist eine andauernde geblieben.*)

Beobachtung 3.**)

A. D.. 57 Jahre alt. Fabrikbesitzer aus Riga.

Überwiesen am 5. Mai 1904 mit folgendem Bericht des Hausarztes:

Lues negiert. Alkohol nie unmäßig.

Vor 14 Jahren Amputation der linken großen Zehe, angeblich „abgefroren". Heute fehlt der Puls an der Arteria dorsalis pedis sinistra.

1) Hereditär-konstitutionelle Neuropathie und Perioden depressiver Verstimmung. Schwester leidet an zirkulärem Irresein, in der Verwandtschaft degenerative Neurosen etc.

2) Atheromatosis diffusa und Senium praecox bei intellektueller Vollwertigkeit, wohl auch im Zusammenhange mit einer gewissen Stoffwechselanomalie. Einmal Zucker nachgewiesen, Adipositas etc. Hemiparesis sinistra, nicht nach einem Insult, sondern wohl als die Folge der allmählich entstandenen endarteriitischen Unterernährung etc."

Ich kam jedoch gleich bei meiner ersten Untersuchung zu einem anderen Resultate und finde darüber in meinem Journalbuche folgende Notizen:

„Spastische Parese des linken Beines, dabei Analgesie und Thermanaesthesie am rechten Bein, sowie an der rechten Rumpfseite. Sensibilitätsstörungen an beiden Händen; Lähmung bezw. Parese im Bereich der linken Oberextremität und zwar in den Interossei, Streckern und Beugern der Hand mit quantitativer Herabsetzung der elektrischen Erregbarkeit. Druckempfindlichkeit des VII. Cervikalwirbels und besonders seines linken Querfortsatzes."

Wahrscheinlichkeitsdiagnose: Tumor im Wirbelkanal am unteren Halsmark links. Auch Gliosis möglich.

*) Der letzte Bericht, den ich vor wenigen Tagen (November 1906) erhielt, lautete: „Ist völlig gesund, war jüngst bei einem Feste die flotteste und gefeiertste Tänzerin."

**) Mitgeteilt in meiner Arbeit: „Zur Symptomatologie und Therapie der sich im Umkreis des Rückenmarks entwickelnden Neubildungen. Mitteilungen aus den Grenzgebieten der Medizin und Chirurgie. Band XV, H. 5, 1906. S. 618 (Beob. IV.)

Zur Anamnese: Vor 16 Jahren große Zehe am linken Fuße erfroren und angeblich nachher Brand; mußte amputiert werden.

An der Außenfläche des rechten Oberschenkels will er schon seit 16 Jahren ein taubes Gefühl haben.

Therapie: Einstweilen Luftwechsel (St. Blasien, Baden-Baden) empfohlen.

### Erneute Konsultation am 25. Juli 1904.

Fühlt sich schlechter. Objektiver Befund wie früher: Cervikale Form der Halbseitenläsion; die Lähmung hat im linken Bein spastischen Charakter, im Arme, wenigstens im Bereiche der kleinen Handmuskeln und der Flex. dig. prof. atrophischen, ohne Entartungsreaktion. Bezüglich der Sensibilitätsstörung, die im ganzen dem Brown-Séquard schen Charakter entspricht, siehe weiter unten. Druckempfindlichkeit am Dorn- und linken Querfortsatze des VI. und VII. Cervikalwirbels. Patient hat zuweilen Schmerzen im Nacken und linken Arm, die aber nicht erheblich sind.

### Diagnose: Extramedullärer Tumor am linken Cervikalmark in Höhe der VII. Wurzel. Operation beschlossen, resp. bis zum Oktober verschoben.

### Bericht von Dr. M., St. Blasien.

„Ihren Patienten, Herrn D. (Tumor des Cervikalmarks bezw. Gliosis), haben wir Ihren Wünschen entsprechend mit Galvanisation (später Vierzellenbad), Arsen-Injektionen, Gymnastik und Kohlensäurebädern behandelt. Die Sensibilitätsprüfung ergab im wesentlichen eine Halbseitenlähmung im Brown-Séquard'schen Sinne. Die linksseitige Lähmung bezw. Parese erstreckte sich auch auf die Zwerchfellhälfte*). Oculopupillare Störungen waren außer einer Pupillendifferenz (linke enger als rechte) nicht vorhanden. Die Reflexe waren links gesteigert, an der oberen Extremität jedoch kaum bemerkbar. Links Fußclonus, keine Spasmen. Gang spastisch-paretisch.

Bauchdeckenreflex negativ (Fettpolster), Skrotalreflex links schwächer als rechts.

Es bestand links deutliche Atrophie, doch keine Entartungsreaktion, häufige, besonders abendliche Schmerzen im linken Arm und Bein, zeitweise auch auf den rechten Arm übergehend. Spannungsgefühl um das untere Abdomen herum. Blase, Mastdarm intakt. Lagegefühl nicht gestört. Stimmgabel links schwächer empfunden als rechts, besonders am Fuß. Kein Nystagmus, kein Intentionstremor. Sprache frei.

In den 5 Wochen der Behandlung haben die subjektiven Beschwerden eher zu- als abgenommen. Motorisch ist jedoch objektiv keine Verschlimmerung eingetreten. Die Sensibilitätsgrenze ist etwas tiefer gerückt, zeigt geringe Dissoziation; doch sind die Angaben nicht ganz sicher wegen der leichten Ermüdbarkeit des Patienten.

Beim Bestreichen der Fußsohle jetzt links deutliche Dorsalflexion sämtlicher Zehen (große früher amputiert). Rechts nur gesteigerte Reizbarkeit, sonst normal. Phrenicuslähmung links ist geblieben (? O).

*) Von mir nicht bestätigt (s. unten).

Blase, Mastdarm nicht gestört. Im übrigen keine weiteren trophischen Störungen etc.“

Am 2. oder 3. Oktober 1904 stellte sich mir Patient wieder vor.

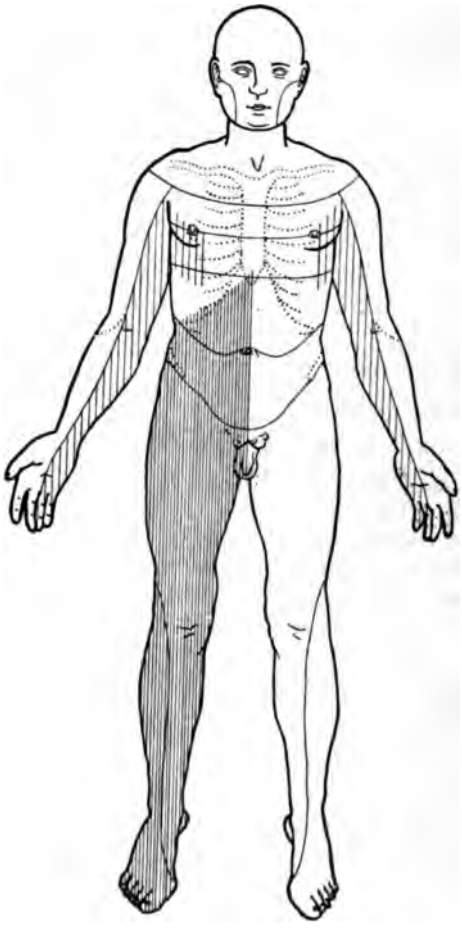

Analgesie.

Hypalgesie.

Fig. L.

Er klagt, daß er in der Zwischenzeit viel von Schmerzen geplagt worden sei, die ihren Sitz besonders im linken Arme hatten, aber auch im rechten Arm und in den Beinen.

Der Status hat sich gegen früher in folgender Hinsicht verändert: Stärker ausgesprochene Druckempfindlichkeit des VII. und VI. Cervikal-Dornfortsatzes und mehr noch des linken Querfortsatzes, ferner sind beide Lidspalten eng, dabei die linke etwas weiter als die rechte; auch ist die linke Pupille manchmal eine Spur weiter als die rechte.

Es besteht eine Atrophie der kleinen Handmuskeln, besonders der Interossei-Lumbricales und der Muskeln des Kleinfingerballens. Lateralbewegungen sind nur am Zeigefinger erhalten. Streckung der Mittel- und Endphalangen behindert, aber nicht aufgehoben, am stärksten am Mittelfinger. Sehr stark von der Parese betroffen ist der Flexor digit. profundus, während der Sublimis fast normal funktioniert.

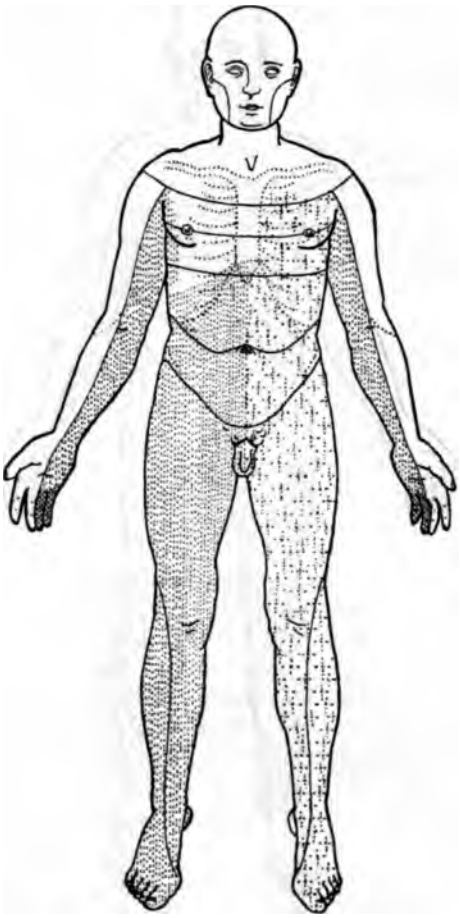


Anaesthesie für Heiß.

Heiß paraesthetisch empfunden.

Anaesthesie für tiefe Sensibilität.

Fig. L. 1.

Beeinträchtigt ist die Abduktion und Hyperextension des Daumens, Streckung des Unterarms und die Funktion der kostalen Portion des Pectoralis major. Ferner ist der Flexor carpi ulnaris etwas betroffen.

Bezüglich der Sensibilität (vergl. Figg. L, L1 u. L2) ist folgendes zu bemerken:

**An beiden Armen ist an der ganzen ulnaren Seite die taktile Empfindung herabgesetzt.**

**Ferner besteht Bathyhypaesthesie am kleinen Finger beiderseits.**

**(Ich schließe daraus, daß die VIII. hintere Cervicalis beiderseits komprimiert ist.)**

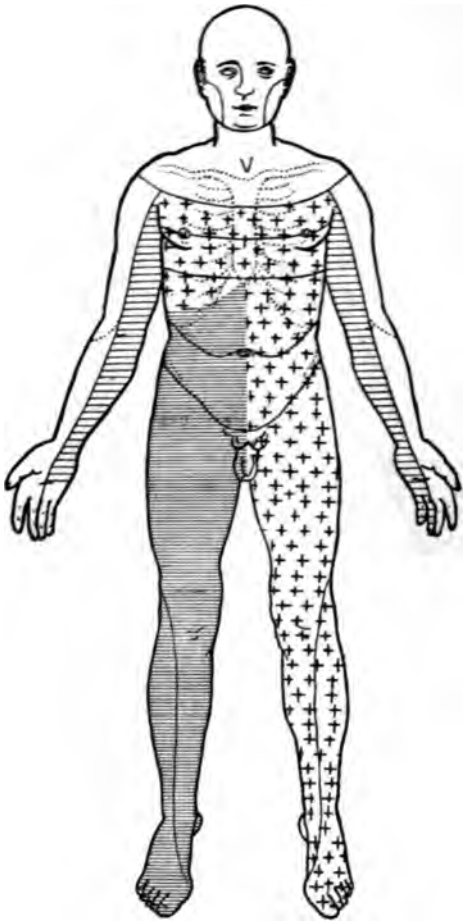


Anaesthesie für Kalt.

Hypaesthesie für Kalt.

Kalt paraesthetisch als heiß und schmerzhaft empfunden.

Fig. L. 2.

Beachtenswert ist es ferner, daß in den letzten Wochen die Temperatursinnstörung an den Beinen und am Rumpfe eine doppelseitige geworden ist, wenn auch rechts überwiegend, während links besonders die Unfähigkeit, die Temperaturreize zu qualifizieren, bei gesteigertem Temperaturschmerz besteht.

Phrenicus frei.

Ab und zu etwas Erschwerung des Harnens.

Babinski rechts angedeutet, links wegen Amputation der großen Zehe nicht zu prüfen. Dagegen läßt sich hier wenigstens beim Kneifen einer Hautfalte am Unterschenkel das dorsale Unterschenkelphänomen auslösen. Dieses Kneifen wird sehr schmerzhaft empfunden.

Genauere Lokaldiagnose: Tumor am Cervikalmark links und hinten an der Ursprungsstelle der VII. Wurzel.

Meine Indikation: Eröffnung des Wirbelkanals in der Höhe des VI. Cervikalwirbels (s. u.)

Erneute Untersuchung am 5. Oktober:

Am rechten Bein Hypalgesie, ebenso am rechten Abdomen bis zum Rippenbogen.

Berührungen werden an der rechten Seite angegeben, aber nicht immer sicher; am schlechtesten am Oberschenkel. Hypaesthesie für kalt in der Ausdehnung der Hypalgesie, darüber in der Mamillarlinie eine Zone, wo kalt als heiß angegeben und unangenehm empfunden wird. Kalt wird aber auch am linken Bein und in der ganzen linken Rumpfhälfte bis zum III. Interkostalraum nicht normal, sondern als eiskalt und unangenehm empfunden. (Also deutliche Hyperaesthesie.)

Auch heiß wird am rechten Bein und Rumpf bis zum Rippenbogen nicht empfunden, aber auch am ganzen linken Bein nicht als heiß, sondern als unangenehm kalt.

Warm wird links bis drei Fingerbreit über die Mamilla als unangenehm kalt angegeben.

Lagegefühl am rechten Bein normal, an den Zehen des linken gestört. Vibrationsempfindung rechts erhalten, links herabgesetzt.

Hypaesthesie für Pinselberührungen an der Innenseite des rechten Oberarms. Kalt an der ganzen Innenseite des rechten Unter- und Oberarms bis zur Hand zwar richtig angegeben, aber doch als „anderes Gefühl" bezeichnet als an der Außenseite. Für warm in demselben Gebiet eine Abstumpfung. Die Abstumpfung für alle Qualitäten nimmt proximalwärts zu.

Am linken Arm zeigt die Innenseite bis zur Hand herunter ziemlich ausgesprochene Hypaesthesie für warm. Kalt an der ganzen Innenseite nicht richtig erkannt.

Supinatorphänomen links fehlend, Tricepsphänomen nicht deutlich.

Schulter- und Ellenbogenbewegungen im linken Arm erhalten, Abduktion des Daumens mangelhaft; ebenso die Extension der Grundphalangen.

Beugung der linken Hand mit etwas Ulnarabduktion, Beugung der Finger und des Daumens kraftlos, Spreizung und Adduktion sehr unvollkommen.

Patient gibt an, daß er viele Täuschungen in bezug auf die Lage des IV. und V. Fingers empfinde, besonders links, aber auch rechts.

Objektiv grobe Lagegefühlsstörung am rechten V. Finger, nicht an den anderen. Links erstreckt sie sich auf den IV. und V. Finger, ist aber am V. mehr ausgesprochen.

Elektrisch. Starke Herabsetzung der faradischen und galvanischen Erregbarkeit an den kleinen Handmuskeln links, keine EaR. nachzuweisen.

Weitere Angaben über die Sensibilität etc. (am nächsten Tage):

An der linken Hand Hypaesthesie für Berührungen und Nadelstiche im Bereiche des IV. und V. Fingers: an der rechten in demselben Gebiet geringer Grad von Hypaesthesie und besonders von Hypalgesie. An beiden Beinen in unregelmäßiger Verbreitung taktile Hypaesthesie bezw. Anaesthesie — im ganzen rechts ausgesprochener als links. Sehr ausgesprochen ist die Analgesie des rechten Beines und der rechten Rumpfhälfte bis zur II. Rippe.

Die linke Lidspalte ist entschieden etwas weiter als die rechte, vielleicht auch die linke Pupille größer als die rechte. Stellungsveränderungen an den Zehen werden heute beiderseits nicht richtig beurteilt. Die weitere Prüfung — auch der Fußgelenke — zeigt jedoch, daß die Bathyanaesthesie links eine viel ausgesprochenere ist.

Am linken Arme Atrophie der kleinen Handmuskeln, insbesondere der Interossei — mit entsprechender Bewegungsstörung. Auch gelingt die Beugung der Finger nicht bis zum Faustschluß.

Streckung der Grundphalangen normal. Streckung der Mittelphalangen ganz unvollkommen, am schlechtesten am Mittelfinger. Lateralbewegungen beschränken sich auf den Zeigefinger. Abduktion und Hyperextension des Daumens zwar vorhanden. aber ganz kraftlos.

Von den Beugebewegungen der Finger ist die im ersten Interphalangealgelenk ziemlich kräftig (fast normal), während der Profundus ganz versagt. Flexion und Adduktion des Daumens nahezu gut. Abductor digit. minim. fast gleich null.

Triceps sehr schwach, während die Beuger des Unterarms eine fast normale Kraft entwickeln.

Gegend des Pectoralis major etwas eingesunken. Bei der Funktionsprüfung tritt das untere kostale Bündel nicht so deutlich hervor.

In der Rückenlage sind beide Lidspalten eng, die linke entschieden weiter als die rechte. An den Pupillen kein Unterschied zwischen links und rechts.

Die Diagnose stützte sich auf folgende Betrachtung: Allmähliche und progrediente Entstehung einer Hemiplegia spinalis cervicalis sinistra vom Typus der Brown-Séquard schen Lähmung. Dieser Symptomenkomplex wies auf einen Krankheitsprozeß vom Charakter des Gewächses — im weitesten Sinne des Wortes — im Bereich des linken Cervikalmarks. Für die genauere Ortsbestimmung, die Niveaudiagnose war die Verbreitung der Lähmungserscheinungen am linken Arme von größtem Werte. Schon bei der ersten Untersuchung, wenn auch erst genauer bei den folgenden, konnte festgestellt werden, daß die Lähmung sich hier im wesentlichen auf einen Teil der Hand- und besonders der

Fingermuskeln beschränkte, während die Schultermuskulatur und die Beuger des Unterarms verschont waren.

Daraus durfte gefolgert werden, daß der Krankheitsprozeß sich nicht über die VI. Cervikalwurzel nach oben erstreckte bezw. unterhalb dieser seinen Sitz hatte. Dagegen ließ sich aus der Gruppierung der motorischen Ausfallserscheinungen am linken Arm das Ergriffensein der VII. und VIII. Cervicalis (+ I. Dorsalis) in überzeugender Weise herleiten.

Von besonderem Interesse war in dieser Hinsicht die Beteiligung der kostalen Portion des Pectoralis major und des Triceps. Während nämlich die klavikuläre Portion des ersteren von der V. (bezw. V. und VI.) Cervicalis innerviert wird, erhält die kostale wahrscheinlich ihre Innervation aus einem tieferen Segment. In meinem Lehrbuch, in welchem ich diese Tatsache anführe, heißt es weiter: „Ich sah vor kurzem einem Fall von unterer Plexuslähmung, die die VII., VIII. Cervicalis und I. Dorsalis umfaßte mit ausschließlicher Beteiligung der kostalen Portion des Pectoralis major.“ Und vom Triceps heißt es an derselben Stelle, daß ich ihm auf Grund eigener Beobachtungen ein tieferes Segment zuschreiben müsse, da ich ihn mehrfach nur in Gemeinschaft mit den von der VII. und besonders der VIII. Cervicalis versorgten Muskeln erkrankt fand.

Die okulopupillären Symptome standen mit dieser Annahme ebenfalls im Einklang.

Auch das Verhalten der Sensibilität durfte für die Höhendiagnose in diesem Sinne verwertet werden. Abgesehen von der medullären Leitungsanaesthesie (Brown-Séquard scher Typus) war eine Sensibilitätsstörung am Arm vorhanden, die sich auf das Gebiet der VIII. Cervicalis und I. Dorsalis beschränkte. Der Umstand, daß diese beiderseits vorhanden, wenn auch links stärker ausgesprochen war, wies darauf hin, daß die direkte oder Druckwirkung des Tumors sich auf die entsprechenden hinteren Wurzeln beider Seiten erstreckte.

Somit ließ sich durch die Annahme einer Geschwulst, die im Ursprungsgebiet der unteren Cervikalwurzeln der linken Seite saß und sich hinten bis über die Mittellinie ausbreitete, der ganze Symptomenkomplex befriedigend erklären — und es harmonierte damit sehr gut die Druckempfindlich-

keit des Dorn- und Querfortsatzes des VI. und VII. Cervikalwirbels.

Während somit die Lokaldiagnose kaum eine Schwierigkeit bereitete, machten sich mir anfangs noch Bedenken hinsichtlich der Beurteilung der Natur des Leidens geltend. Freilich nur nach einer ganz bestimmten Richtung.

Ich zweifelte nämlich, ob es sich um eine Neubildung von extra- oder intramedullärem Sitz — um einen extramedullären gutartigen Tumor oder um Gliosis cervicalis unilateralis handele.

Diese Zweifel wurden besonders durch die subjektiven Momente — d. h. die anamnestischen Daten wie die Angaben über Schmerzen — begründet. Jedenfalls wurde über Schmerzen in den entsprechenden Wurzelgebieten namentlich bei den ersten Untersuchungen nur wenig geklagt; im späteren Verlauf wurden sie zwar heftiger, erlangten aber zu keiner Zeit eine imponierende Höhe. Das war ein Umstand, der mehr zugunsten einer Gliosis sprach. Dazu kam die lange Dauer des Leidens. Freilich waren über diesen Punkt die Angaben unsicher, und so fehlte namentlich die Gewißheit über den ersten Beginn der Krankheit. Sollte man schon in der Affektion, welche vor etwa 14 oder 16 Jahren zur Amputation der linken großen Zehe Anlaß gegeben hatte, ein Zeichen des gegenwärtig bestehenden Leidens, eine trophische Störung spinalen Charakters, erblicken, so war dieses ja ein überaus langsam verlaufendes, wie das wohl der Syringomyelie, nach unseren bisherigen Erfahrungen aber nicht dem extramedullären Tumor entspricht. Nun wies freilich die fehlende Pulsation an den Arterien des Fußes auf den vaskulären Ursprung der Gangrän und ließ diese Affektion als Claudicatio intermittens angiosklerotischen Ursprungs deuten. Immerhin blieben doch gewisse Zweifel bezüglich dieser Auffassung, umsomehr, als Patient auch Paraesthesien an der Außenfläche des rechten Oberschenkels schon seit jener Zeit empfunden haben wollte.

Auch die bestehende Kyphosis — die allerdings nur eine unbedeutende war — war mit der Annahme einer Gliosis gut zu vereinigen.

Demgegenüber wies das Bild der Hemiplegia spinalis in diesem speziellen Charakter — atrophische Lähmung des Armes, spastische des homolateralen Beines, dabei kontralaterale Anaesthesie von Brown-Séquard schem Ty-

pus — mehr auf die das Rückenmark von außen komprimierende Neubildung hin.

Bei der ersten Untersuchung waren meine differentialdiagnostischen Zweifel noch groß, auch bei einer zweiten, an der Kollege Goldscheider teilnahm, neigte sich das Zünglein noch nicht entschieden nach einer Seite.

Als dann aber stärkere Schmerzen in dem entsprechenden Wurzelgebiet auftraten, die örtliche Druckempfindlichkeit der Wirbelsäule eine deutlich ausgesprochene wurde und sich auch Zeichen der rascheren Progression in der Ausbreitung der Sensibilitätsstörung auf die linke Körperseite geltend machten*), neigte sich meine Auffassung so sehr der Annahme eines extramedullären Tumors zu, daß die Operation beschlossen wurde.

Ich empfahl Eröffnung der Wirbelsäule durch Entfernung der Bögen zunächst des VI., dann des VII. Cervikalwirbels. F. Krause schloß sich meiner Auffassung in jeder Hinsicht an und nahm die Operation in meiner und des Hausarztes Anwesenheit am 7. Oktober vor.

Beim Aufmeißeln erwies sich der Knochen des Wirbelbogens auffallend dünn. Gleich nach dem Zurückklappen des aufgemeißelten Knochens fühlt der Operateur unter der Dura mater eine Neubildung. Die Dura pulsiert nicht. Bei ihrer Eröffnung stürzt aus dem unterhalb des Tumors liegenden Subarachnoidalgebiet (wenigstens so schien es uns) Liquor im vollen Strahle. Nun läßt sich der genau an der erwarteten Stelle links und hinten vom Rückenmark liegende Tumor übersehen; er ist kirschgroß und sitzt der Dura auf. Das Rückenmark zeigt hier eine kleine Delle.

Die Geschwulst läßt sich mit dem ihr entsprechenden Stück der Dura ohne jede Schwierigkeit abtrennen. Über die chirurgischen Fragen wird wohl Kollege F. Krause noch an anderer Stelle berichten, so daß ich hier von den Einzelheiten absehe.

Im Laufe der nächsten 10—12 Stunden stellten sich Respirationsstörungen, — Dyspnoe und Expektorationsschwäche — ein und machten künstliche Sauerstoffzufuhr erforderlich; die Erstickungsanfälle wiederholten sich in der Nacht, und um 4 Uhr erfolgte unter bulbären Symptomen der Tod.

Obduktion verweigert. In den Verband hatte sich noch nachträglich viel Blut entleert.

* * *

Abgesehen von den schon oben angeführten differentialdiagnostischen Momenten liegt wohl die Hauptbedeutung des

*) Hier entwickelte sich zunächst eine Temperatursinnstörung derart, daß Patient unfähig war, die Reize zu qualifizieren bei gesteigertem Temperaturschmerz.

Falles in der großen Exaktheit der Niveaudiagnose: unmittelbar an der durch die Laminektomie des VI. Halswirbels freigelegten Stelle wurde die Geschwulst gefunden, so daß die ganze Operation sich auf die Entfernung von zwei Wirbelbögen beschränkte.

Die Operation selbst war eine so wohlgelungene, die Ausschälung der Geschwulst vollzog sich so leicht und unter so völliger Schonung des Rückenmarks, daß wir auf eine perfekte Heilung hoffen durften.

Wie es kam, daß Patient dem Eingriff doch erlegen ist, ist nicht bestimmt zu entscheiden. Zunächst waren Alter und Konstitution hier ungünstig wirkende Momente. Der sich schon dem Ende des fünften Dezenniums nähernde, auch vorzeitig gealterte Mann war fettleibig und hatte einen nicht intakten Gefäßapparat; auf den letzteren Umstand weist schon die circa 16 Jahre vor dem Tode eingetretene, auf einem arteriitischen Prozeß beruhende Zehengangrän. Die in den letzten Lebensstunden sich äußernden Erscheinungen haben auf den am Krankenbett weilenden Arzt den Eindruck des bulbären Shoc gemacht. Es ist gewiß möglich, daß die plötzliche Veränderung der Druckverhältnisse im Subarachnoidalraume in diesem Sinne gewirkt hat, doch läßt sich über die Todesursache nichts Bestimmtes aussagen, da eine Sektion nicht gemacht werden konnte.

Ich habe eine weitere Erfahrung ähnlicher Art gemacht und auch da außer der langen Dauer der Narkose die plötzliche Entleerung großer Liquormengen beschuldigen müssen. Dr. E. Flatau wies mich bei einer brieflichen Besprechung dieser Tatsache darauf hin, daß er bei Experimenten am Hunde nach Freilegung des Rückenmarks mehrfach plötzlich den Tod eintreten sah.

Bemerkenswert ist noch die Tatsache, daß ein neuralgisches Stadium hier gefehlt hat oder doch nur sehr undeutlich ausgesprochen war, so daß auch die im Stadium der Brown-Séquard schen Lähmung bestehenden Schmerzen keine große Intensität erlangten.

Ferner verdient es Beachtung, daß bei der Geschwulstkompression der vorderen Wurzeln bezw. der vorderen grauen Substanz trotz sichtbarer Atrophie Entartungsreaktion fehlen kann; ich habe das nun schon in mehreren Fällen gesehen, in zwei derselben war selbst die quantitative Herabsetzung der elektrischen Erregbarkeit nicht sehr deutlich aus-

gesprochen. Kurz angeführt habe ich die Tatsache auch schon in meinem Lehrbuch, und es ist dasselbe Verhalten von S. Auerbach und Brodnitz konstatiert worden.

### Beobachtung 4.*)

V. W., 20 Jahre alt.

Erste Untersuchung in der Sprechstunde am 18. August 1903. Kurze Journalnotizen:

Stammt aus nervöser Familie; Vater am Gehirnschlag gestorben. Patient selbst war früher bis auf eine Gonorrhoe gesund, aber im ganzen nervös. Vor 3 Monaten erkrankte er an einem linksseitigen Halbgürtelschmerz, der sich mit Herzklopfen verband und deshalb auf das Herz bezogen wurde. Es wurde Digitalis sowie Kaltwasserkur in einem Sanatorium in Mecklenburg verordnet. Dort stellten sich vor 10 Tagen plötzlich Paraesthesien in den Beinen ein, dazu gesellte sich eine schnell fortschreitende Schwäche in den Beinen sowie eine Erschwerung des Harnens in der letzten Zeit.

Status: Hochgradige Parese der Beine, linkes etwas mehr betroffen als das rechte, leichte Spasmen, erhöhtes Kniephänomen, Fußclonus, Zehenreflex unbestimmt, ebenso Unterschenkelphänomen. Hypalgesie an den Unterschenkeln. Fehlen der Bauchreflexe. Hypalgesie in der Abdominalgegend. Tachykardie.

An der Wirbelsäule außer einer leichten Skoliose nichts nachweisbar.

An den Hirnnerven sowie an den OE. nichts Abnormes.

Wahrscheinlichkeitsdiagnose: Tumor im Wirbelkanal, doch auch Caries nicht auszuschließen (s. u.).

Überweisung ans Augustahospital behufs Beobachtung und Behandlung. Eventuell zunächst Extension.

Aufnahme ins Augustahospital am 21. August 1903 (das Krankenjournal wurde mir von Kollegen Krause zur Verfügung gestellt).

Anamnese: Vater des Patienten an Arterienverkalkung im 54. Lebensjahre verstorben, Großvater mütterlicherseits an galoppierender Schwindsucht; Mutter gesund.

Zwei Brüder leben und sind angeblich gesund. In der Kindheit hat Patient Masern und Diphtherie überstanden und oft an Kopfschmerz gelitten. Er besuchte die Schule bis Obersekunda, trat dann zum Militärdienst über.

Im März 1903 traten Schmerzen in der linken Brust- und Rückengegend (halbgürtelförmig) auf, die den Schlaf störten. Anfang Juni besserte sich der Zustand, bald darauf wieder Verschlimmerung und die Schmerzen zogen sich auch nach der rechten Seite herüber. Sie bestanden dauernd und wurden abends gewöhnlich stärker. Ende Juli stellte sich Kribbeln in den Füßen ein und das Gefühl des Eingeschlafenseins in denselben. Dann Bewegungsstörung in den Beinen, so daß er seit dem

*) Mitteilungen aus den Grenzgebieten der Medizin und Chirurgie Band XV, H. 5.

16. August nicht mehr gehen kann, während er am 10. August, wenn auch unter Beschwerden, noch Rad fahren konnte.

Stuhl- und Urinentleerung immer ohne Störung, ebenso die sexuellen Funktionen.

Status: Kräftig gebauter junger Mann. Gehirnnerven normal.

Im Gebiete des Kopfes und der oberen Extremitäten keine Störungen der Motilität und Sensibilität.

Patient liegt in Rückenlage mit erhöhtem Oberkörper im Bett, kann sich nur mit Mühe zum Sitzen aufrichten.

Bei Betrachtung der Wirbelsäule fällt es auf, daß der X. und XI. Processus spinos. dors. leicht vorspringen (?); bei Beklopfen sind sie empfindlich. Ebenso leichte Empfindlichkeit in dieser Gegend bei Schlag auf den Kopf.

Beim Versuch, sich aus halbsitzender Lage ohne Hilfe der Arme emporzurichten, werden nur die oberen Teile der Recti abdominis kontrahiert, der Unterbauch bleibt weich.

Die unteren Extremitäten liegen mit leicht gebeugten Knien, beide Füße adduziert, linke große Zehe dorsalflektiert. Aktive Beweglichkeit in den Beinen so gut wie erloschen, nur der Vastus internus beider Oberschenkel zeigt Spuren aktiver Bewegung.

In beiden Beinen Spasmen, besonders links. Patellarreflexe beiderseits erhöht. Fußclonus beiderseits.

Beiderseits Babinski angedeutet. Oberer und unterer Bauchdeckenreflex fehlen beiderseits, ebenso der Kremasterreflex.

Sensibilitätsstörung für alle Reizqualitäten in der unteren Körperhälfte. Die obere Grenze derselben entspricht ziemlich genau der Grenze zwischen IX. und X. Dorsalsegment. Im ganzen ist die Gefühlsstörung am linken Beine stärker ausgesprochen, als am rechten, nirgends aber ist die Berührungsempfindlichkeit vollkommen aufgehoben.

Therapie: Jodkalium und Extension.

Status am 29. August. (Oppenheim).*) Hochgradige Starre der unteren Extremitäten, so daß es nur mit großer Mühe gelingt, sie passiv zu bewegen.

Beiderseits starker Patellar- und Fußclonus, auch Babinski. Das dorsale Unterschenkelphänomen läßt sich nur durch Kneifen einer Hautfalte an der Innenfläche des Unterschenkels auslösen. Kein Femoralreflex.

Beim Husten und Räuspern Gürtelschmerz in der Regio hypochondriaca.

Bauchpresse schwach, aber beiderseits dabei Anspannung der Musc. recti. Auch spannen sich beim Aufrichten aus der Rückenlage und der Bauchpresse diese Muskeln heute ziemlich gleichmäßig (nicht nur in ihren oberen Abschnitten) an.

Es kommt zu Erektionen, aber nicht zu Pollutionen.

Die taktile Sensibilität ist an den Unterschenkeln und im unteren Bereiche der Oberschenkel erloschen, dagegen im oberen Drittel der letz-

*) d. h. nach den von mir im Krankenhause bei der Untersuchung diktierten Aufzeichnungen.

teren erhalten. Am Abdomen grenzt sich die Zone der taktilen Anaesthesie ziemlich genau an der Seiffer schen Nabellinie ab. Völlige Analgesie der Haut an den Beinen und am Abdomen bis zur Nabellinie. Auch Kneifen von Hautfalten an den Beinen erzeugt keinen Schmerz. Auch die Thermanaesthesie reicht bis zur Nabellinie, doch ist sie im oberen Bereiche des linken Oberschenkels und am Abdomen keine absolute.

Berührung des Fußes mit der Hand nimmt Patient wahr.

Lagegefühl an den Füßen und Zehen aufgehoben.

Die faradische Erregbarkeit der Bauchmuskulatur erhalten.

Die Paraplegie ist eine fast vollkommene.

Bei der Begründung der Diagnose hatte ich mit folgenden Affektionen zu rechnen: 1) dem extramedullären, 2) dem intramedullären Tumor, 3) der Pachymeningitis, 4) der Caries, 5) der primären Myelitis resp. Meningomyelitis — in der hier angegebenen Wahrscheinlichkeitsskala.

Ich führte folgendes an: Am meisten für sich hat die Annahme eines extramedullären, endovertebralen Tumors, nämlich a) das neuralgische Vorstadium: die einige Monate lang als isoliertes Symptom bestehende Interkostalneuralgie, die erst beim Eintritte der Lähmung schwindet, aber noch beim Husten, Niesen etc. zum Vorschein kommt, b) die gradatim, wenn auch hier ungewöhnlich rasch sich vervollkommnende Leitungsunterbrechung, die noch für lange Zeit eine unvollständige bleibt, c) die starke Ausbildung der spastischen Phänomene und der Reflexsteigerung und ihr Fortbestehen nach dem Eintritte der völligen Paraplegie, d) der Umstand, daß bei Zunahme der lokalen Kompressionserscheinungen keine wesentliche Verbreitung des Prozesses nach oben und unten eintritt, e) die negativen Kriterien (Fehlen der tuberkulösen Diathese, guter Allgemeinzustand etc.).

Gegen einen Tumor scheint zu sprechen: die fast völlige Rückbildung der Schmerzen — es ist das jedoch besonders von F. Schultze wiederholt beobachtet und erklärt worden —, das Fehlen eines Brown-Séquard schen Stadiums (aber der Tumor sitzt vielleicht nicht seitlich, sondern hinten), auch war die Halbseitenläsion immerhin angedeutet, die schnelle Progredienz der Ausfallserscheinungen, aber auch das ist beim Tumor nicht unerhört.

Gegen die Annahme eines intramedullären Rückenmarkstumors spricht das neuralgische Vorstadium und die örtliche Begrenzung des Prozesses, da diese Geschwülste in der Regel eine rasche Verbreitung in aszendierender (oder deszendierender) Richtung erfahren.

Eine Pachymeningitis mit schwieliger Verwachsung der Häute mit dem Marke kann zwar nicht sicher ausgeschlossen werden, ist aber eine sehr seltene Affektion und macht in der Regel auch keine unilateralen Wurzelsymptome als Vorläufererscheinungen.

Mehr noch spricht diese Tatsache und ein Teil der bereits angeführten gegen eine primäre Meningomyelitis.

Gegen die Annahme einer Caries läßt sich anführen: a) das Fehlen jeder Deformität der Wirbelsäule, b) das Fehlen lokaler Druckempfindlichkeit und Steifigkeit, c) der gute Allgemeinzustand, normale Temperatur, d) der rasche Eintritt und die schnelle Vervollkommnung der Paraplegie.

Die Diagnose: extramedulläre Neubildung hat also so viel für sich, daß ich die operative Behandlung in Vorschlag bringe, doch soll vorher noch Extension und eine Inunktionskur versuchsweise angewandt werden.

30. August: Streckapparat und Inunktionskur.

2. September: Die Extension wird schlecht vertragen, die Kompressionserscheinungen nehmen zu.

7. September (Oppenheim): Heute ist die Paraplegie eine vollkommene. Spastische Erscheinungen wie bei der letzten Untersuchung, ebenso Sensibilität. Rechts wird diese erst oberhalb der Nabellinie, links erst 2 Querfinger breit oberhalb der Nabellinie normal. Völlige Analgesie an beiden Beinen, am Abdomen rechts bis zur Nabellinie, links bis zu 3 Querfinger oberhalb derselben.

Epigastrischer (supraumbilikaler) Bauchreflex beiderseits schwach angedeutet, infraumbilikaler negativ. Reizt man oberhalb der anaesthetischen Zone, so kommt es zu einem deutlichen Reflex. Motorische Aktion der Bauchmuskeln ziemlich kräftig. Heiß verhält sich wie Schmerz, ungefähr ebenso auch kalt. An der Wirbelsäule nichts Abnormes nachweisbar (weder Deformität noch Druckempfindlichkeit).

Seit einigen Tagen etwas Husten und Auswurf. Im Sputum keine Tuberkelbazillen.

22. September: Lähmung komplett. Die Rigidität ist besonders stark am linken Beine. Alle spastischen Phänomene wie vorher. Die Bauchmuskulatur kontrahiert sich nicht auf mechanischen Reiz (beim Beklopfen der Spina und des Darmbeinkammes). Sie läßt sich gut eindrücken, ohne daß Patient durch Anspannung Widerstand leisten kann.

Bauchreflexe fehlen heute, nur läßt sich rechts beim Bestreichen des VI. Interkostalraumes ein Reflex auslösen, links nicht.

Die bei mechanischer Reizung der Haut auftretende Rötung ist überall am Rumpfe gleichmäßig.

Kremasterreflex fehlt beiderseits. Die taktile Anaesthesie ist eine vollständige an beiden Beinen, am Abdomen reicht sie bis etwa 2 Quer-

finger über die Nabellinie. Ebenso verhält sich das Schmerzgefühl, nur daß Patient im obersten Bereiche des linken Oberschenkels an einzelnen Stellen eine unbestimmte Schmerzempfindung bei Nadelstichen hat. Temperatursinn verhält sich ebenso. Die Lagegefühlsstörung ist eine erhebliche. Die Bauchmuskeln reagieren auf den faradischen Strom gut, ebenso Cucullaris und Latissimus dorsi; die langen Rückenmuskeln nicht gut erregbar (aber wohl nicht pathologisch).

29. September: Patient klagt jetzt nicht über Schmerzen, hat aber einige Male über Schmerzen in der rechten Lumbal- und Hypochondriengegend sowie am linken Rippenbogen geklagt. Auch beim Husten stellten sie sich ein. Heute trifft das jedoch nicht zu, wie überhaupt in der ganzen Beobachtungszeit dieses Moment in den Hintergrund getreten ist.

Fährt man mit dem Stiele des Perkussionshammers über das Abdomen von unten nach oben hinweg, so nimmt er den Reiz circa 3 Querfinger über der Nabellinie wahr; prüft man in umgekehrter Richtung, so schwindet die Empfindung etwa 1—2 Querfinger über dem Nabel.

Der supra- und infraumbilikale Bauchreflex fehlen beiderseits. Reizt man jedoch etwas oberhalb des freien Rippenrandes, so erhält man rechts eine deutliche und lebhafte Einziehung der oberen Bauchhälfte (auch links?).

Mechanisch ist die Bauchmuskulatur heute bei direkter Reizung von den oberen Ansätzen zu erregen, ebenso beim Beklopfen der Schamfuge.

Spasmen in den Unterschenkeln wie bisher. Beim Beklopfen der rechten Spina anterior sup. ossis ilei kommt es zu einer lebhaften, andauernden klonischen Zuckung im Tensor fasciae latae, Sartorius und Adductor magnus.

Die Bauchmuskeln spannen sich bei exspiratorischem Drücken an, aber wohl nicht so kräftig als in der Norm. Beim Versuch der Bauchpresse verzieht sich der Nabel nach oben.

Sensibilität: Zone der Hyperaesthesie am Rumpfe nicht sicher nachweisbar. Nadelstiche fühlt Patient 2—3 Finger breit über dem Nabel, ganz deutlich aber erst über dem Rippenrande. Starke Nadelstiche werden hier und da in der Fußsohle wahrgenommen, aber ohne eigentliche Schmerzempfindung. Beim Versuche der Bauchpresse kam es soeben zu unfreiwilliger Harnentleerung. Die Schwäche des Sphincter hat zweifellos zugenommen. Hinten reicht die anaesthetische Zone nur bis zur Höhe des XII. bezw. XI. Brustwirbels. Im Laufe des Tages mehrmals unfreiwilliger Harnabgang.

Operation (Professor Krause) am 2. Oktober 1903.

Der Bogen des V.*) Brustwirbels wird mit dem Doyen schen Bohrer entfernt, der des IV. in der üblichen Weise mit der Hohlmeißelzange, der Bogen des nächst tieferen Wirbels (VI) ist durch die Bohrlöcher so weit zerstört, daß er nach Durchschneidung der Ligg. interspinal. mit der Langenbeck schen Zange einfach herausgeschoben werden kann. Die hierdurch geschaffene Öffnung des Wirbelkanals mißt in der Länge 6½—7 cm, genau in ihrer Mitte liegen die beiden Markierungspunkte. An der Dura ist hier nichts Auffälliges zu sehen; die Arachnoidea jedoch ist

*) Es war jedoch, wie die Sektion lehrte, der VI., und in diesem Sinne sind auch die folgenden Wirbelbezeichnungen umzuändern.

stark sulzig, und zwar in ganzer Ausdehnung, welcher Befund durch die Palpation bestätigt wird. Liquorausfluß mäßig. Nach Längsspaltung der Arachnoidea liegt das Rückenmark nicht frei, indem offenbar eine flächenhafte Verklebung der Arachnoidealblätter neben starker Hyperämie der Arachnoidea besteht. Das Rückenmark pulsiert gut.

Die erwähnten Verwachsungen sind nach der rechten Seite hin viel weniger fest als links, während sie links vollkommen flächenhaft und so stark sind, daß man sie ohne Gefahr einer Verletzung des Rückenmarks nicht lösen kann. Liquor fließt andauernd in minimaler Menge ab.

Auch in der untersten Partie ist die Arachnoidea in der beschriebenen Weise verändert.

Sondierung nach unten gelingt links hinter den Wurzeln nicht weiter als 3½ cm vom unteren Rande der Duralöffnung aus, während vorn vor den Wurzeln die Sonde 6½ cm tief eindringt. Dagegen kann man rechts die Sonde mit der größten Leichtigkeit 8½ cm tief einführen; ebenso ist die Sondierung nach oben frei. Es wird nun noch ein Wirbelbogen nach unten zu weggenommen, es ist das also der des VII. Dorsalwirbels. Jetzt sieht man an der unteren Grenze der Öffnung sich einen kleinkirschkerngroßen, halbkugeligen Buckel von prallelastischer Konsistenz vorwölben, so daß zur völligen Übersicht noch der VIII. Brustwirbel entfernt werden muß. Die sich vorwölbende Kugel stellt sich dar als der obere Pol eines länglichen, das Gefühl der Fluktuation bietenden, intradural gelegenen Gebildes, welches sich nach Spaltung der Dura als mit dieser verklebt erweist. Nach stumpfer Lösung dieser Verklebungen erscheint der Tumor gelb gesprenkelt, besonders nach rechts hin. Nach Spaltung, auch der Arachnoidea von oben her bis über den Tumor hinaus, zeigt er ein graurötliches Aussehen, weiche Konsistenz. Es wird auch der nächst untere Wirbelbogen weggenommen, also der des IX. Brustwirbels, und es werden links 2 Wurzelpaare durchschnitten. Die Öffnung des Wirbelkanals hat jetzt eine Längenausdehnung von 13½ cm. Der Tumor, welcher in ganzer Breite aufsitzt und die freigelegte Knochenlücke völlig ausfüllt, läßt sich nun von der hinteren Fläche des Rückenmarks bezw. der unverletzten Pia mater mit der geschlossenen Schere stumpf ablösen, so daß am Ende der Exstirpation eine flache Delle im Rückenmark zurückbleibt. Dieses selbst ist vollkommen unverletzt, dagegen mußten, wie erwähnt, 2 hintere Wurzeln durchschnitten werden.

Verschluß der Wunde, 5 Unterbindungen, 2 Drains, 6 tiefe Muskelnähte, Hautnaht.

Dauer der gesamten Operation etwas über 2 Stunden.

Nach der Operation ist der Puls leidlich, wird später etwas schwächer.

12 Uhr mittags: 1 Spritze Kampfer, 0,01 Morphium.

3 Uhr nachmittags: 2 Spritzen Coffein natrobenz. (0,6).

9 Uhr abends: 2 Spritzen Coffein.

12 Uhr nachts: 0,01 Mo.

3. Oktober: Patient hat in der Nacht mit Unterbrechungen geschlafen, gar nicht gebrochen, etwas Tee und Wein getrunken.

Abends 0,01 Mo. Urin kann spontan, jedoch nur mit Mühe entleert werden.

(Oppenheim.) Die Hypertonie der Beine hat erheblich nachgelassen, der Patellar- und Fußclonus ist geschwunden, aber Knie- und

Fersenphänomen deutlich auszulösen. Zehenreflex jetzt plantar, ebenso ist das dorsale Unterschenkelphänomen geschwunden. Lähmung und Anaesthesie der Beine absolut.

4. Oktober: Verband ist mit Blut und Liquor durchtränkt. Verbandwechsel. Der Tampon im unteren Wundwinkel wird etwas gelockert, die Wunde wieder mit sterilem Verband, darüber Jodoformgaze, bedeckt. Abends 0,01 Mo.

5. Oktober: Mittags Verbandwechsel. Jodoformgazetampon entfernt.

6. Oktober: Wohlbefinden. Patient trinkt Wein, Suppe, Tee, Milch.

7. Oktober: (O p p e n h e i m) Patient nimmt die rechte Seitenlage ein. Die Beine lassen sich in allen Gelenken passiv gut bewegen, ohne daß Muskelspannungen dabei zu überwinden sind; es kommt dabei nur

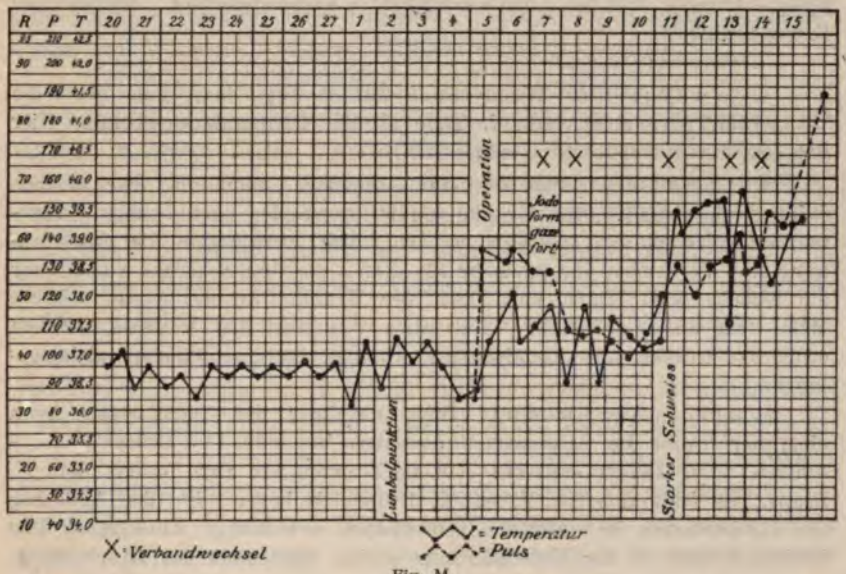


Fig. M.

zu geringen Reflexzuckungen. Kniephänomen beiderseits deutlich, jedoch nicht übermäßig. Links Fußclonus, rechts ist dieser nur angedeutet. Zehenreflex beiderseits plantar, doch kommt es links bei wiederholten Reizungen auch einmal zur Dorsalflektion der großen Zehe, jedenfalls besteht kein deutlicher B a b i n s k i.

Aktive Bewegungen fehlen in den Beinen vollständig. In der linken Fersengegend hat sich auf rötlichem Grunde eine wasserhelle Blase gebildet, ebenso am Ballen der großen Zehe.

Anaesthesie für Berührungsreize an den Beinen vollkommen, ebenso die Anaesthesie für Nadelstiche. Sie reicht bis 3 Querfinger breit über den Nabel.

Nach Angabe des Patienten ist die Harnentleerung eine unfreiwillige, es ist aber kein Harnträufeln, sondern es tritt von Zeit zu Zeit eine Entleerung ein, und es scheint sich dabei auch ein willkürlicher Einfluß geltend zu machen.

8. Oktober: Die Drains werden entfernt. Abends 6 Uhr T. 39,5 (siehe Kurve Fig. M. auf voriger Seite). Starker Schweißausbruch. Patient klagt über Kopfschmerz, ist etwas unruhig. Bitterwasser, hoher Einlauf.

9. Oktober: Unruhe in der Nacht, Kopfschmerz.

10. Oktober: Verbandwechsel. Wunde wird im oberen und unteren Teil aufgetrennt; die Katgutnähte sind mit gelben Belägen bedeckt. In der Tiefe der Wunde dringt aus dem Duralsacke trübe Flüssigkeit hervor; Tamponade, Drain.

Es besteht Atonie der U. E., Sehnenphänomene aufgehoben. Puls 132. Kopfschmerz. Zunge trocken.

Im linken Bein eine Spur aktiver Beweglichkeit.

11. Oktober: Patient ist seit der Nacht stark benommen, sehr unruhig, Atmung mühsam und fauchend. Verbandwechsel. Nachmittags Bewußtlosigkeit.

12. Oktober: Exitus.

(Krause:) Der Wundverlauf war 6 Tage lang gut, wie die Temperaturkurve zeigt. Am 7. Tage abends Temperatursteigerung: Hier hat offenbar die Meningitis eingesetzt.

Es handelt sich somit um eine sekundäre Infektion. Die Gründe dafür sind folgende: Der Kranke mußte wegen des beginnenden Dekubitus auf Wasserkissen gelagert werden, dies verhinderte die Austrocknung des Verbandes, um so mehr als dieser von innen heraus von Liquor durchtränkt war. Dazu kam, daß der Kranke in der Nacht mehrere Male Urin unter sich ließ. Trotz aller Versuche, den Verband stets zu erneuern, trocken und aseptisch zu erhalten, ist dies offenbar nicht gelungen.

Sektion (13. Oktober): Die Abzählung der Dornfortsätze von oben her ergibt die Anwesenheit derselben bis zum IV. Brustwirbel inklusive. Der Defekt erstreckt sich nach unten bis zum Ansatz der X. Rippe. Es fehlt also der V. bis X. Brustwirbelbogen. Bei der Ablösung des Rückenmarks im untersten Teil entleert sich eitrige Flüssigkeit. Das Kleinhirn zeigt in der Mittellinie eine eitrige Infiltration der Arachnoidea. Auch die Basis zeigt eitrige Infiltration der Meningen. Die Arachnoidea spinalis ist in ganzer Ausdehnung eiterig infiltriert, gelblich, grünlich, sulzig.

Diagnose: Arachnitis cerebrospinalis purulenta.

Die mikroskopische Untersuchung (Oppenheim) des gehärteten Rückenmarks ergibt außer den für die Meningitis purulenta charakteristischen Veränderungen eine Erkrankung des Markes, die am deutlichsten auspesprochen resp. am schwersten ist in der Höhe des VIII. und IX. Dorsalsegmentes. Und zwar sieht man bei Marchi-Färbung besonders die Hinterstränge von schwarzen Schollen durchsetzt, in geringerem Grade die Seitenstränge und den ganzen Saum des Rückenmarks.

Die Degeneration der Hinterstränge ist nach oben zu verfolgen und entspricht im ganzen der für die sekundäre Degeneration charakteristischen Verbreitung. Die sich mit der Meningitis verknüpfende Randerkrankung macht allerdings die Beurteilung schwierig, insonderheit die Entscheidung, ob auch eine aufsteigende Entartung der KIHS vorliegt. Die Meningitis

nimmt von oben nach unten an Intensität zu, außerdem zeigen die unteren Gebiete des Dorsal- sowie des Lumbosakralmarks eine sehr geringfügige PyS-Degeneration.

Diese Befunde wurden durch Anwendung verschiedener Färbungsmethoden kontrolliert und bestätigt.

Im großen und ganzen entspricht das Bild der Rückenmarksveränderungen dem in einem früheren Falle (Beobachtung 1) von mir beschriebenen.

Die ungewöhnlichen und interessanten Gesichtspunkte, die dieser Fall bietet, sind zum Teil schon oben bei der Begründung der Diagnose angeführt worden.

Es ist das in erster Linie die rasche Entwickelung und der rasche Verlauf des Leidens, derart, daß das Höhestadium im Verlauf weniger Monate erreicht wurde.

Auf diese Entwickelungs- und Verlaufsart ist schon von Schultze hingewiesen worden, nachdem er dasselbe Verhalten in einem Falle konstatiert hatte. Es ist wohl nicht anzunehmen, daß eine benigne Geschwulst so schnell wächst; vielmehr erklärt sich das Verhalten so, daß die Geschwulst längere Zeit latent bleibt und erst bei einem gewissen Umfang den Raum zwischen Mark und Wirbelkanal vollkommen ausfüllt, so daß die Kompressionserscheinungen nun schnell entstehen und sich vervollkommnen. Der hier mitgeteilte Fall weist aber noch auf ein weiteres Moment, daß nämlich außer dem Tumor auch entzündlich-ödematöse Veränderungen in den ihn umgebenden Meningen für die klinischen Erscheinungen verantwortlich zu machen sind. Ja diese Vorgänge können eine so wesentliche Rolle spielen, daß sie zu Irrtümern in der Niveaudiagnose führen. Gerade in dieser Hinsicht ist unser Fall sehr lehrreich.

Oberhalb des Tumors war es zu einem Entzündungsprozeß in den Meningen gekommen, der sich durch sulziges Ödem und feste Verwachsungen zwischen den weichen Häuten dokumentierte, er erstreckte sich um circa 3 Segmente nach oben. Auf diese Veränderungen ist es aller Wahrscheinlichkeit nach zurückzuführen, daß das Gebiet der Anaesthesie und Areflexie am Rumpf um mehrere Segmente über den Ort des Tumors hinausgriff (die Verwachsungen waren gerade hinten am stärksten und in flächenhafter Verbreitung entwickelt), so daß wir ihn um 2—3 Wirbelbögen zu hoch suchten. Da nämlich die Anaesthesie bis über das 8. Segment nach oben reichte, mußten wir die Neubildung im Bereich

des VII. suchen, also in der Höhe des V. Dorsalwirbels, während ihr oberer Pol dem IX. Segment — dem VII. Dorsalwirbeldornfortsatz — entsprach.

Es ist überaus wichtig, diese Tatsache zu kennen, daß einerseits die Liquorstauung oberhalb des Tumors,*) andererseits diese meningitischen Veränderungen Symptome produzieren können, die bei der Höhendiagnose des extramedullären Tumors in die Irre führen können.

Besonders suspekt scheint es mir in dieser Hinsicht, wenn die auf die Kompression des Markes deutenden Symptome eine rasche Ausbreitung nach oben erfahren. Das Wachstum der Neubildungen ist nämlich in der Regel ein sehr langsames, während diese den sekundären Veränderungen in der Umgebung entsprechenden Erscheinungen in bezug auf ihre Ausbreitung eine rasche Zunahme erfahren können.

Aus der Symptomatologie des beschriebenen Falles ist noch einiges herauszunehmen:

Das erste Stadium war hier wie gewöhnlich durch die linksseitige Interkostalneuralgie ausgezeichnet und diese verband sich mit Herzklopfen und Tachykardie. Es ist möglich, daß diese letztere Erscheinung als spino-viszerales Symptom im Sinne H e a d s zu deuten ist, doch habe ich sie in analogen Fällen vermißt. Es könnte sich also auch um die Reaktion eines nervösen Individuums auf heftige Schmerzen handeln.

In bezug auf das Verhalten der Bauchreflexe gleicht der Fall einigen früher von uns beschriebenen, doch war hier die Areflexie wohl ausschließlich auf die Unterbrechung des sensiblen Reflexbogens zurückzuführen, wenigstens fehlten motorisch-trophische Störungen im Bereich der Abdominalmuskulatur.

Der Fall bestätigt auch wieder die von mir schon früher erwähnte und mehrfach konstatierte Tatsache, daß das Extensionsverfahren bei dem Rückenmarkshauttumor einen sehr ungünstigen Einfluß hat.

Die durch die Ausschälung der Geschwulst bedingte Entlastung des Rückenmarks zeigte sich durch das sofortige Schwinden der Hypertonie. Freilich kommt es auch vor, daß

*) Von Liquorstauung u n t e r h a l b des Tumors ist in der Literatur einige Male, so bei C u s h i n g, die Rede. Ich habe sie auch einmal gesehen, ebenso S t e r t z. Diese Verhältnisse bedürfen sehr der weiteren Klärung.

die Manipulationen am Rückenmark die partielle in eine totale Leitungsunterbrechung verwandeln und damit die Bedingungen für eine völlige Atonie schaffen, dann sind aber die Reflexe und Sehnenphänomene aufgehoben, während sie hier in normaler Weise auszulösen waren. Ich erblicke also hier in dem Schwinden der Hypertonie, des Clonus, des Babinskischen Zeichens etc. den ersten Effekt der Behandlung und bin der Ansicht, daß die Besserung hier allgemach zur vollen Heilung geführt haben würde, wenn nicht durch die oben angeführten ungünstigen Verhältnisse die Meningitis hinzugekommen wäre. Diese Meinung scheint mir deshalb berechtigt, weil die anatomischen Veränderungen an der Kompressionsstelle relativ geringfügige waren und die sekundäre Degeneration, besonders die absteigende, sehr wenig ausgebildet war. Rechnet man hinzu, daß doch ein Teil dieser Veränderungen erst durch die Meningitis induziert wurde, so ist die Annahme eines funktionellen Ausgleiches bei dem Ausbleiben von Komplikationen gewiß nicht von der Hand zu weisen.

### Beobachtung 5.*)

Frau A. H., 33jährige Arbeiterfrau.

Erste Vorstellung in meiner Poliklinik am 28. November 1904.

Seit Juli 1904 Schmerzen zwischen den Schulterblättern und in der linken Schulter-Halsgegend, Schmerzen beim Husten. Sie sollen nachts zunehmen, so daß das Einschlafen dadurch erschwert wird. Seit Oktober allmähliche Zunahme der Lähmung in der linken Hand, dann auch Steifigkeit im linken Bein, auch Schmerzen im rechten Ellenbogengelenk.

Im Januar 1904 normale Entbindung.

Keine Urinbeschwerden.

Rechte Lidspalte dauernd weiter als linke, rechte Pupille eine Spur weiter als die linke.

Muskulatur an der Streckseite des linken Unterarms etwas abgemagert, Muskulatur am Daumen- und Kleinfingerballen schlaff und atrophisch. Linke Hand und Finger in leichter Beugestellung. Die linke Hand fühlt sich nicht kühler an als die rechte. Patientin gibt an, daß sie bei Kopfdrehungen bisweilen Schmerzen im Nacken habe.

Supinatorphänomen beiderseits deutlich, Tricepsphänomen rechts schwach, links nicht zu erzielen.

---

*) Vergl. H. Oppenheim und M. Borchardt: Über 2 Fälle von erfolgreich operierter Rückenmarkshautgeschwulst. (Nach einem in der Berl. med. Ges. am 30. Mai 1906 gehaltenen Vortrage mit Demonstr.) Berl. Kl. W. 1906, Nr. 26. Die dort gekürzte Krankengeschichte erscheint hier ausführlich.

Erbsche Muskeln intakt.

Triceps ganz schwach.

Extensoren der Hand paretisch, mit leichter radialer Abduktion.

Extension der Grundphalangen fehlt fast vollständig, (?) ebenso die Abduktion des Daumens. Extension mangelhaft.

Flektion der Hand paretisch, ebenso die der Finger, auch sind alle kleinen Handmuskeln paretisch.

Das Taubheitsgefühl, das an der ulnaren Seite des linken Arms angefangen haben soll, verlegt sie hauptsächlich in die ulnare Partie des Unter- und Oberarmes.

Berührungen werden an dem ulnaren Teil des Oberarms, ebenso an dem proximalen Abschnitt des Unterarms an der Ulnarseite nicht gefühlt, auch nicht an dem von der D1 und D2 versorgten Gebiet der Innenfläche der Brust.

In demselben Gebiet Hypalgesie und Thermohypaesthesie.

Beim Hintenüberneigen des Kopfes Schmerzen, auch die Vorwärtsneigung scheint etwas eingeschränkt. Der VI. Halswirbeldornfortsatz scheint auf Druck schmerzhaft zu sein. Auch der Druck auf die Querfortsätze dieses Halswirbels und auf den Plexus ist schmerzhaft. Am Rücken eine schmale Zone taktiler Hypaesthesie, die vom VII. Cervikalwirbel 2 und 3 Wirbel nach abwärts reichend ausgeht und bogenförmig nach unten zieht.

Partielle Ea.R in den Streckern, zum Teil auch in den kleinen Handmuskeln der linken Seite.

Gang spastisch-paretisch mit Nachschleifen der linken Fußspitze. Im rechten Bein keine deutlichen Spasmen. Links sehr starke Steigerung der Sehnenphänomene, anhaltender Fußclonus, Patellarclonus, Babinski, Oppenheim; rechts nur inkonstanter Babinski.

Erhebliche motorische Schwäche im linken Bein. Tibialisphänomen.

Heiß und kalt am rechten Bein weniger deutlich gefühlt als links. Die Thermohypaesthesie reicht hinauf bis zur Mamillarlinie. Das Gleiche gilt für das Schmerzgefühl (d. h. es besteht in derselben Ausdehnung rechts Hypalgesie).

Lagegefühl links intakt.

Bauchreflex beiderseits nicht deutlich.

Der Kopf wird dauernd etwas fixiert gehalten.

Patientin will in der letzten Zeit etwas abgemagert sein, aber es besteht keine Kachexie.

Der linke Sternocleidomastoideus ist etwas mehr angespannt als der rechte, die linke Fossa supraspinata etwas mehr eingesunken als die rechte. Erhebung der Schulter gut. — Keine Ataxie im linken Bein. An dem linken Bein Vibrationsempfindung aufgehoben.

Bauchpresse beiderseits gut.

Obstipatio alvi.

Zweite Untersuchung am 3. Januar 1905.

Druck auf den Dornfortsatz des VI. Cervikalwirbels wird schmerzhaft empfunden; es macht den Eindruck, als ob diese Partie etwas prominent wäre. Bewegungen des Kopfes nach vorn entschieden erschwert und beschränkt. Seitwärtsbewegungen prompt.

In dieser Höhe (des VI. C.-W.) ist der Perkussionsschall links zur Seite der Wirbelsäule gedämpft.

Supinatorphänomen links gesteigert.

Der Extensor carpi rad. wirkt ganz prompt, dagegen nicht der Extensor carpi ulnaris.

Erhebliche Beeinträchtigung in der Beweglichkeit der Fingerbeuger, sie können nicht so weit gebeugt werden, daß die Pulpa der Endphalangen bis zur Handfläche gelangt, ferner ist die Beugung kraftlos. Die Daumenphalangen können nicht gebeugt werden. Ein- und Auswärtsrollung des Oberarms gut.

Der linke Pectoralis major ist erheblich dünner als der rechte, zittert ziemlich stark fibrillär, funktioniert zwar noch ziemlich gut, aber doch erheblich schwächer als der rechte. Ein Unterschied in dem Verhalten der klavikulären und kostalen Portion macht sich dabei zunächst nicht bemerklich.

Elektrische Untersuchung: Vom Erbschen Punkt aus beiderseits kräftige Zuckungen, links entschieden noch lebhafter als rechts, auf jeden Reiz reagieren die Muskeln vom Erbschen Punkt aus stärker als rechts. Der M. Triceps reagiert links etwas schwächer als rechts, aber die Differenz ist nicht erheblich. Während in der klavikulären Portion des Pectoralis major kein Unterschied zwischen den beiden Seiten hervortritt, bleibt die kostale Portion der linken Seite bei faradischer Reizung erheblich hinter der rechten zurück. Bei faradischer Reizung des N. Radialis fällt die Zuckung links im ganzen schwächer aus als rechts, aber es beteiligen sich doch alle Muskeln. Dasselbe gilt für den N. Medianus. Auch bei Reizung des N. Ulnaris über dem Ellenbogengelenk keine deutliche Differenz zwischen links und rechts.

Im Extensor carpi ulnaris links fällt die Zuckung schwächer aus als rechts; dasselbe gilt für den Extensor digiti minimi. Reaktion des Ext. carp. ulnaris beiderseits etwas schwach. Extensores carpi radialis beiderseits gleich. In bezug auf die langen Daumenmuskeln kein Unterschied zwischen links und rechts. Reaktion beiderseits etwas mangelhaft. Bei faradischer Reizung der Muskeln an der Beugeseite tritt besonders der Unterschied hervor, daß links der Flexor pollicis longus versagt.

Bei Reizung der Interossei erfolgt links nur Lateralbewegung am I. und II., während die Streckung der Endphalangen, die rechts deutlich ist, fehlt. Stark herabgesetzt ist auch die Erregbarkeit des linken Opponens pollicis.

Galvanisch: Erb'sche Punkt beiderseits gleich. N. Radialis ebenso, beiderseits bei 2 MA. KaSZ., aber links fällt die Zuckung etwas träge aus (indirekte Zuckungsträgheit). Rechter Ulnaris bei 1.5, linker bei 3 MA. Ulnaris über dem Ellenbogengelenk rechts 2 MA, links 5 MA.

Im linken Triceps bei direkter Reizung keine Ea.R., im linken Flexor pollicis longus Zuckung etwas verlangsamt, aber mit Überwiegen der Ka.S.Z. Im Interosseus primus etwas träge A.S.Z., im Interosseus II ist die Trägheit der Zuckung ebenfalls deutlich, auch im Opponens pollicis bei starken Strömen deutlich verlangsamte ASZ—Ka.S.Z. In der kostalen Portion des Pectoralis major auch nur quantitative Herabsetzung der elektrischen Erregbarkeit.

Zusammenfassung: Es decken sich die Störungen der elektrischen Erregbarkeit am linken Arm nicht völlig mit denen der Funktion. Im ganzen sind die ersteren geringfügig und markieren sich besonders als quantitative Abnahme der Erregbarkeit im Bereich der kostalen Portion des linken Pectoralis major, des linken Triceps, des Ext. carpi ulnaris, während partielle Ea.R. nur im Flexor pollicis longus, in den ersten beiden Interrossei und im Opponens pollicis festzustellen ist.

Linker Fuß wesentlich kälter als der rechte, zyanotisch, auch der Unterschenkel fühlt sich kalt an. Am Unterschenkelphänomen fällt außer dem dorsalen Charakter besonders die starke Beteiligung der Abduktoren auf, das ist rechts übrigens ebenso. Babinskisches Zeichen heute nur links zu erzielen. Tibialisphänomen beiderseits. Die Analgesie in der rechten Fußsohle deutlich, während links das Schmerzgefühl gut erhalten ist. Die Thermanaesthesie ist am rechten Unterschenkel sehr ausgesprochen. Es fällt noch auf, daß links Gänsehautreflex besteht, der rechts weniger deutlich ist (?)

Bericht an die chirurgische Klinik (siehe weiter unten in der Zusammenfassung):

Die Röntgenaufnahme hat keine Veränderung an der Wirbelsäule ergeben.

Erste Aufnahme in die chirurgische Klinik am 3. Januar 1905, entlassen am 8. Januar 1905.

Anamnese (dort aufgenommen): Im Juli 1904 spürte sie ziehende Schmerzen im Nacken. Die Schmerzen steigerten sich langsam so, daß sie den Kopf morgens mit den Händen stützen mußte. Im Oktober bemerkte sie beim Kartoffelnbuddeln, daß sie nicht recht mit der linken Hand arbeiten konnte; erst war der kleine Finger schlaff, „wie gelähmt", allmählich griff das auch auf die anderen über, schließlich konnte sie die Finger auch nicht mehr strecken. Das Handgelenk blieb freibeweglich. Zu Weihnachten bemerkte sie, daß sie das linke Bein im Kniegelenk nicht mehr recht heben konnte, die Fußspitze schleppte nach.

Patientin lehnt von vornherein jeden chirurgischen Eingriff ab und wird wieder entlassen.

II. Aufnahme am 18. September 1905, nachdem tags vorher von mir in meiner Poliklinik folgender Status aufgenommen worden war:

Sie klagt jetzt über ein Kältegefühl im linken Bein. Die Schmerzen im Nacken und im linken Arm sollen im ganzen geringer sein. Nur wenn sich die Beine krampfhaft ausstrecken — was oft vorkommt — habe sie einen von da nach dem Nacken ziehenden Schmerz, der sich in den linken Arm fortsetzt und im ulnaren Fingergebiet endet. Klagt über Steifigkeit im Kreuz und in den Beinen.

Es besteht Incontinentia urinae sowie Obstipatio alvi.

Beim Erheben aus der Rückenlage fixiert sie den Kopf ängstlich unter starker Anspannung der Sternocleidomastoidei, des Platysma und ängstlicher Verzerrung des Gesichtes.

Druck auf die Dornfortsätze nicht schmerzhaft, aber die Gegend der Querfortsätze links in der unteren Halswirbelgegend auf Druck schmerzhaft, doch nicht sehr erheblich. Perkussionsschall hier entschieden kürzer als rechts.

Im Sitzen sind die Kopfbewegungen ganz frei.

An der linken Oberextremität Krallenhandstellung, starke Atrophie der Interossei, des Daumen- und Kleinfingerballens, auch treten die Beugesehnen in der vola manus auffallend stark hervor, was auch in geringerem Grade rechts der Fall ist.

Streckseite des linken Unterarms etwas flach.

Supinatorphänomen links lebhaft, Tricepsphänomen fehlt, rechts Supinatorphänomen ebenso, Tricepsphänomen angedeutet.

Linke Pupille und linke Lidspalte deutlich enger als rechte.

Funktionsprüfung am linken Arm.

Die Erb'schen Muskeln sind noch ganz intakt. Im Triceps ist die Schwäche erheblich.

Streckung der Hand mit voller Kraft. Beugung der Hand mit weit geringerer Kraft. Streckung der Grundphalangen (Extensor digit. communis) normal, während die Mittel- und Endphalangen nicht gestreckt werden können. Spreizung und Adduktion der Finger aufgehoben.

Fingerbeugung gelingt, aber unvollkommen und mit geringer Kraft.

Opposition des Daumens fehlt ganz.

Beugung der Endphalangen erhalten, aber kraftlos. Abduktion des Daumens fehlt. Hyperextension vorhanden, aber kraftlos.

Im rechten Arm ist keine Schwäche nachweisbar.

Elektrische Prüfung: Faradisch Links: Deltoideus normal, ebenso Biceps und Supinator longus. Pectoralis major, klavikuläre Portion normal, kostale herabgesetzt. Triceps reagiert schwächer als rechts, aber doch noch gut erregbar. Extensor carpi ulnaris prompt. Extensor carpi radialis nicht so gut. Extensor digiti minimi und Ext. dig. comm. normal.

Extensor pollicis longus und Abductor pollicis longus reagieren deutlich. Interosseus primus nur mit Adduktion, aber nicht mit Streckung.

In den übrigen Interossei ist die Erregbarkeit fast so gut wie rechts, ebenso im Abductor digiti minimi. Auch in den Beugern der Hand und Finger unterscheidet sich die faradische Erregbarkeit nicht von der der anderen Seite, dagegen in den Beugern (und anderen Muskeln) des Daumens sehr herabgesetzt.

Galvanisch: Erb. P. l. 4 M. A. Ka.S.Z.

„ „ r. „ „ „ „

N. ulnar. r. 2 „ „ „

„ „ l. 3 „ „ „

M. N. med. r. 2 „ „ „

„ „ l. 3 „ „ „

Im Interosseus primus keine Zuckungsträgheit, aber Überwiegen der A.S.Z.

Im Daumenballen Zuckungsträgheit A.S.Z. = Ka.S.Z.

Im Ext. comm. dig. blitzförmige Ka.S.Z.

In den Beugern der Finger dito.

Flexor pollicis longus heute nicht zu erregen.

Im ganzen auffallendes Mißverhältnis zwischen der Intensität der Atrophie und den nur geringfügigen Veränderungen der elektrischen Erregbarkeit.

Sehr hochgradig ist die Starre im linken Bein. Es besteht Fußclonus, erhöhtes Kniephänomen, Babinski, Oppenheim etc. Bei Manipulationen am linken Bein kommt es zu Beugekrämpfen im rechten. Schon bei leiser Berührung der linken Sohle stellt sich zunächst eine träge Dorsalflektion der großen Zehe, dann der übrigen Zehen sowie Beugung im Hüft- und Kniegelenk ein. Beim Beklopfen des Fußrückens kommt es zur Zehenstreckung.

Auch im rechten Bein ist die Muskelrigidität jetzt erheblich. Auch hier Babinskis und Oppenheims Zeichen.

Im linken Bein fehlt die aktive Beweglichkeit ganz, im rechten ist noch ein ziemlich großes Maß von aktiver Beweglichkeit vorhanden (doch kann Patientin nicht mehr stehen und gehen).

Von Zeit zu Zeit stellen sich spontane Krämpfe in den Beinen ein, und zwar rechts mindestens so ausgesprochen wie links.

Diese Krämpfe erzeugen ihr Schmerzen im Knie.

Pinselberührungen werden jetzt an beiden Unterschenkeln und Füßen nicht wahrgenommen. Die Hypalgesie am rechten Bein deutlich ausgesprochen, während das Schmerzgefühl links erhalten ist. Bei langen Nadelrissen in der Sohle beiderseits etwas Schmerzempfindung.

Ein Unterschied in der Temperaturempfindung scheint jetzt zwischen beiden Beinen nicht zu bestehen; gibt beiderseits prompt Kalt und Warm an.

Stellungsveränderungen an der linken großen Zehe nicht wahrgenommen, an der rechten prompt und sicher.

Bauchmuskulatur etwas angespannt. Bauchpresse scheint schwach zu wirken. Während in der rechten Abdominalhälfte Nadelstiche nicht empfunden werden, erzeugen wenigstens tiefere links Schmerzempfindung.

Die Analgesie reicht rechts bis zur III. Rippe, links scheint im Gebiet der oberen Rippen eine Hyperalgesie zu bestehen.

Links Atrophie der unteren kostalen Bündel des Pectoralis major.

Zwerchfell frei.

In bezug auf die subjektive Gefühlsstörung am linken Arme decken sich ihre Angaben mit den früheren.

Die taktile Anaesthesie beginnt links etwas unterhalb des Ellenbogengelenkes, erstreckt sich von hier auf die ulnare Seite des Unterarmes und der Hand. Hier besteht auch Analgesie. Auch die Innenfläche des Oberarms zeigt noch Hypaesthesie für Berührungen und schmerzhafte Reize.

Lagegefühl an den Fingern der linken Hand erhalten. Sensibilitätsstörung in der linken Brustgegend wie früher.

Diagnose: Extramedullärer Tumor am Cervikalmark links unterhalb der VI. Wurzel mit starker Kompression des Markes.

Therapie: Laminektomie in der Höhe des VI. und VII. Cervikalwirbels.

Sensibilitätsprüfung durch Dr. Cassirer am 21. September.

Auch für leichte Temperaturdifferenzen (lau und kühl) ist das Unterscheidungsvermögen am rechten Bein nicht vermindert, eher werden noch an den distalen Partien des linken Unterschenkels einige Fehler gemacht.

Rechter Arm: Hypaesthesie für Pinselberührungen an der Innenseite des Unter- und Oberarms, am Kleinfingerballen (nicht am kleinen Finger) und an der zugekehrten Brustseite. An diesen Stellen auch Hypalgesie und Thermhypaesthesie gleich der linken Seite. Keine Lagegefühlsstörung.

Vibrationsempfindung beiderseits gleichmäßig bis zur III. Rippe aufgehoben, an den Armen intakt.

Über die Operation, die am 23. Oktober 1905 von Professor Borchardt in meiner Gegenwart ausgeführt wurde, gibt dieser folgenden Bericht:

Der Schnitt reichte vom IV. Halswirbel bis herunter zum II. Brustwirbel; er drang sofort bis auf die Proc. spinosi.

In großen Zügen trennte ich zuerst rechts die langen Rückenmuskeln ab; während die stark blutende Weichteilwunde tamponiert wurde, löste ich die Muskeln der linken Seite los und ließ auch hier eine Zeit tamponieren; als die Blutung einigermaßen stand, wurde der Dorn des VI., VII. Hals- und I. Brustwirbels abgekniffen, um die Operation in der Tiefe zu erleichtern.

Dann wurde ein gebogenes Elevatorium zwischen den Bögen des VI. und VII. Halswirbels eingeschoben, das feste Ligamentum flavum zerrissen und unter dem Schutze des Elevatoriums mit Doyenscher Fraise ein Loch am unteren Rande des VI. Wirbelbogens erst rechts dann links gebohrt.

Diese Löcher sind gerade groß genug, um eine ganz kleine Luersche Zange einzuführen, mit der es leicht gelingt, die Bögen durchzukneifen.

So wurde zuerst der VI., dann der VII. Wirbelbogen durchschnitten und entfernt.

Nach Entfernung der Wirbelbögen lag die Dura frei; sie zeigte, abgesehen von einer leichten spindelförmigen Auftreibung, nichts Pathologisches (aber sie pulsierte nicht deutlich). Nach ihrer Spaltung jedoch bot sich ein Bild, wie Sie es schematisiert auf dieser Zeichnung (Figur N.) sehen.

Genau an der vermuteten Stelle lag auf der linken Seite ein bohnenförmiger Tumor, über welchen das Rückenmark, stark bei Seite gedrängt, bandartig hinwegzog. Der Tumor — ein Fibrom resp. Fibrosarkom — war mit seinem längsten Durchmesser vertikal gestellt und hatte eine glatte Oberfläche.

Über die Geschwulst verlief das VII. (resp. das VI. u. VII.) Wurzelpaar schräg abwärts.*)

*) Die elektr. Reizung der VII. (hinteren) Wurzel ergab Zuckungen im Triceps, Ext. carpi ulnaris, Indicator, der VI. im Triceps, Pronatoren und Subscapularis. Dabei ist zu berücksichtigen, daß der Weg zu anderen Muskeln wohl durch den Krankheitsprozeß gesperrt war.

Um das aufs äußerste geschädigte Rückenmark nicht zu verletzen — es verträgt die Medulla spinalis viel weniger Insulte als das Cerebrum — war bei der Entfernung des Tumors größte Vorsicht geboten.

Das VII. Wurzelpaar mußte durchschnitten werden, da es nicht gelang, die Geschwulst darunter hinwegzulanzieren; nach der Durchschneidung der Nerven ließ sich der Tumor fast in toto stumpf ausschälen; dann legte sich das plattgedrückte Rückenmark in sein freigemachtes Bett hinein.

Der Liquorausfluß war nicht besonders stark.

Auf die Naht der Dura mußte ich wegen zu starker Spannung verzichten; ein Drain wurde in die Mitte der Wunde bis an den Duraschlitz

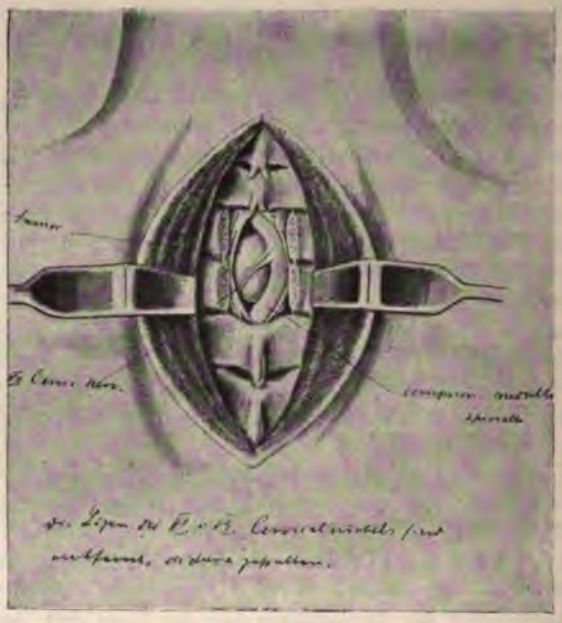

Fig. N.

geführt, in den oberen und unteren Wundwinkel je 1 Gazetampon gelegt, die Muskeln mit Katgutknopfnähten, die Haut mit Seide vernäht.

Der Wundverlauf war im großen und ganzen sehr gut.

Die Temperatur ist nur 1 Tag bis auf 38,2 ° gestiegen; am 4. Tage konnte das Drain, welches den Duraabfluß sichern sollte, entfernt werden!

Aber die Wundheilung wurde dadurch verzögert, daß der Dornfortsatz des I. Brustwirbels, den ich unnötig weit entblößt hatte, nekrotisch wurde; die Hautwunde mußte in der Mitte geöffnet, das nekrotische Knochenstück abgekniffen werden und die Vernarbung dann per granulationem vor sich gehen; daher die 2 cm breite Narbe, die Sie auf dem Rücken der Patientin sehen!

Eine hartnäckige Bronchitis, die Incontinentia urinae et alvi, eine 3 Wochen anhaltende katarrhalische Cystitis, Decubitus an der Hacke und

am Hinterkopfe, heftige lanzierende Schmerzen in den Beinen komplizierten die Rekonvaleszenz und machten uns viel zu schaffen."

An demselben Tage wurde über das Befinden der Patientin folgendes notiert: Schmerzen im linken Bein und Genick, die nach der Operation vorhanden waren, sind jetzt geschwunden. Sensorium vollkommen frei, Patientin gibt gut Auskunft.

Blasenbeschwerden wie vorher: erschwertes Urinieren und Inkontinenz, auch etwas Incontinentia alvi.

Linke Pupille und Lidspalte deutlich enger als rechte.

Tricepsphänomen fehlt links, dagegen die Kraft des Triceps schon gebessert; nur unerhebliche Schwäche. Beugung der Hand mit ziemlicher Kraft. Streckung vollkommen gut. Sonst Motilität und Sensibilität wie vorher.

Bewegungsfähigkeit im linken Bein aufgehoben. Kniephänomen vorhanden, nicht gesteigert, ebenso Fersenphänomen. Keine Steifigkeit. Babinski deutlich. Am linken Bein Berührungen schmerzhaft, auch für leise Nadelstiche Überempfindlichkeit, anscheinend auch für Kälte. Nadelstiche und Temperaturreize am ganzen rechten Unterschenkel und Fuß nicht deutlich gefühlt.

25. September (Oppenheim): Patient kann den linken Arm im Ellenbogengelenk beugen und strecken; die Streckung ist stärker als vor der Operation. Streckung im Handgelenk kraftvoll, Beugung etwas schwächer. Die Streckung der Grundphalangen fehlt vollkommen, ebenso die der Mittel- und Endphalangen. Flexor dig. profundus gelähmt und Sublimis fast gelähmt, desgleichen fehlen die Daumenbewegungen. Ulnare Anaesthesie wie früher. Keine Spasmen im linken Bein. Sehnenphänomene an beiden Beinen von gewöhnlicher Stärke. Links noch Babinski, kein Oppenheim. Schmerzgefühl für Nadelstiche im linken Bein erhalten, im rechten abgeschwächt. Das linke Bein bewegt sie gar nicht, im rechten aktive Bewegungen wenig ausgiebig. Die Differenz der Lidspaltenweite ist größer als vorher, beide Lidspalten und Pupillen sehr eng, die linke noch wesentlich enger als die rechte (aber Morphium!).

Verbandwechsel. Verbandstoff stark von Liquor durchtränkt. Umgebung der Wunde etwas gerötet. Diese Rötung schwindet aber, nachdem Patientin einige Zeit in der Seitenlage.

Der Tampon im unteren Wundwinkel wird durch ein Drain ersetzt. Das Drain, das den Liquor ableitet, bleibt noch liegen. Rückenlage, damit der Liquor reichlich abfließt.

27. September (Oppenheim): Puls 17—18 in Quart. Schlagfolge etwas unregelmäßig. Die rechte Pupille ist heute fast mittelweit, die linke halb so weit, etwa linsengroß. Auch die rechte Lidspalte etwa doppelt so weit als die linke. Gegenwärtig ist die linke Wange wesentlich röter und wärmer als die rechte. Subjektives Wohlbefinden. Kein Kopfschmerz. Bewegungen im linken Schulter- und Ellenbogengelenk frei. Tricepsphänomen fehlt noch. Beugung und Streckung im Handgelenk frei.

Streckung der Basalphalangen fehlt, ebenso die der Mittelphalangen, desgl. die Adduktion und Abduktion der Finger sowie alle Daumenbewegungen; ferner fehlen alle Beugebewegungen der Finger. Keine Ataxie.

Taktile Anaesthesie am Ulnarrand des Unterarms und der Finger, ebenso Analgesie im ganzen Ulnargebiet des Unterarms sowie der Hand

und Finger, doch werden am IV. Finger Nadelstiche etwas schmerzhaft empfunden. Temperatursinn verhält sich wie Schmerzgefühl.

Bathyanaesthesie am kleinen Finger.

Am rechten Arm beschränkt sich die taktile Anaesthesie auf den ulnaren Rand des Unterarms. Im rechten Arm keine Schwäche.

Heute ist am linken Bein schon ein gewisses Maß von Beweglichkeit vorhanden und zwar sowohl in den Hüftbeugen wie in den Zehenstreckern.

Die Abstumpfung des Heiß-Gefühles am rechten Bein sehr ausgesprochen. Kalt wird gar nicht bezw. als warm empfunden, auch eiskalt wird nicht gefühlt.

Fersenphänomen links in der Rückenlage nicht deutlich, auch rechts nicht. Kniephänomen beiderseits vorhanden, wohl schwächer als normal, namentlich links. Babinski links vorhanden, rechts nicht deutlich.

Im rechten Bein sind zwar alle Bewegungen in allen Gelenken ausführbar, aber es besteht doch eine deutliche Schwäche, so vermag sie auch nicht das rechte Bein in gestreckter Stellung von der Unterlage zu erheben.

Analgesie am rechten Bein. Taktile Anaesthesie an beiden Beinen ausgesprochen. Lagegefühl an der rechten großen Zehe erhalten, links nicht.

Wunde: Fortlassen des Drains und Jodoforms, das inzwischen aus dem Wirbelkanal herausgerutscht war.

Im unteren Wundwinkel hat sich viel Liquor angesammelt, so daß er wieder drainiert wird (langes, dünnes Drain). Die Umgebung der Wunde gerötet und viel Aknepusteln. Wunde an 2 Stellen offen: am unteren Drain und dem Sitze des Tumors entsprechend.

28. September: Verbandwechsel. Von Liquor durchtränkt. Nur wenige oberflächliche Nekrosen.

Jodoformtampon. Beseitigung zweier Nähte, an deren Stelle 2 Jodoformtampons gelegt werden. Reichlicher Liquorabfluß. Rückenlage.

29. September: Verbandwechsel. Wieder viel Liquor. Wunde sieht gut aus.

30. September: Temperatur 38°. Etwas Bronchitis. Wunde sieht etwas belegt aus. Liquorabfluß etwas geringer. Einige Nekrosen an den Dornfortsätzen. Frischer Jodoformtampon. Erneuerung des Drains.

2. Oktober (Oppenheim): Am Hinterkopf und an jedem Calcaneus leicht gerötete Stellen infolge von Druck; aber kein Decubitus. In der Gegend der linken Achillessehne wird leichter Druck sehr schmerzhaft empfunden.

Kniephänomen links vorhanden, aber abgeschwächt, rechts normal.

Fersenphänomen rechts deutlich.

An der rechten Ferse und oberhalb der rechten Achillessehne stark gerötete Stelle. Links Babinski, rechts plantarer Zehenreflex.

Es besteht noch unfreiwillige Harn- und Stuhlentleerung.

Am linken Fuß werden die Zehen gebeugt und gestreckt; auch eine Spur Quadricepskontraktion.

Im rechten Bein hat die aktive Beweglichkeit wieder an Umfang gewonnen, auch ist die Kraft normal. Streckung des linken Unterarms mit fast voller Kraft. Sonst Motilität der linken Hand unverändert.

Puls links kleiner als rechts.

1. Oktober: Unterer Drain entfernt. Wunde sieht gut aus. Patientin kann schon etwas die Nackenmuskeln gebrauchen und Kopf bewegen.

4. Oktober: Patientin erhebt jetzt das linke Bein. Zehenbewegungen wie bisher. Auch im rechten Bein noch Zunahme der Motilität.

Kniephänomen jetzt beiderseits stärker. Im Ulnargebiet des rechten Unterarms werden jetzt Berührungen gefühlt, während das Schmerzgefühl noch abgestumpft ist. Harn- und Stuhlentleerung noch unfreiwillig.

5. Oktober: Liquor fließt nicht mehr ab. Die Wunde granuliert gut.

6. Oktober: Patientin kann das linke Bein jetzt in Rückenlage zwei Handbreit hoch erheben.

7. Oktober: Decubitus am Hinterhaupt geht zurück. Patientin hat einmal spontan Urin gelassen.

10. Oktober: Hat nicht mehr spontan Urin entleert. Das linke Bein kann sie bedeutend besser heben. Die Hyperaesthesie des linken Beines hat nachgelassen.

11. Oktober: Spontan Urin gelassen. Wunde heilt gut. Ebenso Decubitus fast verschwunden.

14. Oktober (Oppenheim): Patientin bewegt das linke Bein in allen Gelenken und mit ziemlich guter Kraft. Rechts besteht kaum noch ein Beweglichkeitsdefekt.

Kniephänomen links normal, auch besteht jetzt wieder Fußclonus, der rechts nur angedeutet ist.

Babinski links typisch, rechts nur angedeutet. Oppenheim links deutlich.

Pinselberührungen werden an vielen Stellen des linken Beines nicht empfunden.

Analgesie rechts deutlich; links Hyperalgesie. Motilität des linken Armes im allgemeinen unverändert. Muskeln in den Interossealräumen der rechten Hand auffallend dünn. Ein gröberer Motilitätsdefekt fehlt hier. Händedruck schwach.

Anaesthetischer Bezirk an der ulnaren Seite des linken Armes kleiner geworden. Analgesie wie bisher.

Rechts Bezirk der taktilen Anaesthesie kleiner geworden. Analgesie ganz geschwunden.

Okulopupilläre Symptome sehr ausgesprochen.

Harnentleerung willkürlich.

Über dem Dornfortsatz des stehengebliebenen Brustwirbels hat sich eine kleine Nekrose gebildet.

25. November (Oppenheim): Patientin kann jetzt allein und ohne Stütze für die Arme gehen, der Gang ist noch spastisch-paraparetisch, namentlich wird das linke Bein noch klebend nachgezogen.

In der Rückenlage ist die Steifigkeit im linken Bein nicht erheblich, aber der Fußclonus stark, ebenso Kniephänomen. Babinski und Oppenheim vorhanden.

Im rechten Bein ganz normales Verhalten der Sehnenphänomene und Reflexe.

An der Außenfläche des rechten Unterschenkels ist das Berührungsgefühl noch herabgesetzt, ebenso besteht hier noch Analgesie. Am linken Bein noch Bathyhypaesthesie.

Motilität des rechten Armes gut. Sensibilitätsstörung wesentlich zurückgebildet, nur noch taktile Hypaesthesie in der unteren Hälfte des ulnaren Randes des Unterarmes.

Die Lähmung des linken Extens. dig. comm. ist noch eine vollständige, ebenso die der kleinen Handmuskeln und des Flex. dig. prof.

In den ulnaren Bezirken der L.O.E. noch Hypaesthesie und Hypalgesie.

28. Oktober: Starke Bronchitis, eitriger Auswurf.

12. Dezember: Die sehr hartnäckige Bronchitis läßt jetzt nach.

18. Dezember: Entwicklung einer Kontraktur in den Interossei und dem Flex. dig. subl. der linken Hand.

27. Dezember: Bronchitis geheilt. Kontraktur der linken Hand besteht fort.

4. Januar 1906 (Oppenheim): Linke Hand und Finger in Beugestellung. Es handelt sich besonders um eine Kontraktur des Flex. dig. subl. Dieselbe ist offenbar eine sekundäre infolge der Lähmung des Ext. dig. comm. etc.

Gelähmt ist auch der Flex. dig. prof. und die Extensoren des Daumens. Alle anderen Bewegungen des linken Armes erhalten, nur ist die Kraft des Triceps eine nicht ganz vollkommene.

Im linken Bein keine Steifigkeit, doch läßt sich noch Fußzittern hervorrufen, rechts nicht. Kniephänomen links etwas stärker als rechts. Die aktive Beweglichkeit des linken Beines entspricht fast der Norm.

Rechts Motilität ganz normal.

6. Januar 1906 (Oppenheim): Die linke Pupille ist enger als die rechte, ebenso die linke Lidspalte.

Keine spontanen Schmerzen im linken Arm, Tricepsphänomen beiderseits nicht deutlich, Supinatorphänomen links ebenso wie rechts.

Keine Paraesthesien im linken Arm.

Am Ulnarrand des Unterarms bis fast ans Ellenbogengelenk verbreitet sich die Zone der Hypaesthesie, erreicht über dem Handgelenk die Mitte der Hand und grenzt sich an dieser etwa entsprechend der Mitte des 3. Metakarpalknochens ab. Von den Fingern ist nur der 5. und die Endphalanx des 4. taktil anaesthetisch, auch noch die ulnare Seite des 3. An der Beugefläche des Unterarms beschränkt sich die Hypaesthesie ganz auf den kubitalen Rand. Dieselben Gebiete sind noch hypalgetisch; etwas auch noch der Innenrand des Oberarms.

An der rechten Rumpfhälfte besteht noch taktile Anaesthesie von einer Querlinie ab, die einen Finger breit über dem Nabel liegt. Diese Zone reicht nach abwärts bis zur Mitte des Oberschenkels. Von da nach abwärts werden Pinselberührungen gefühlt, aber nicht so deutlich wie links.

Die Hypalgesie und Thermhypaesthesie hat rechts noch die frühere Verbreitung. Keine hyperaesthetische Zone.

Das Lagegefühl ist an der linken großen Zehe entschieden beeinträchtigt, wenn auch nicht ganz aufgehoben.

9. Januar: Transplantation der noch immer granulierenden Wunde mit einem Epidermisstreifen.

15. Januar: Die transplantierten Lappen sind nicht angeheilt, Wunde heilt sehr langsam.

28. Januar: Nur noch ganz kleine Wunde etc. Patientin kann schon gut laufen.

Finger in Flektionskontraktur.

29. Januar 1906 (Oppenheim): Finger der linken Hand in ziemlich starker Beugekontraktur; ebenso die Hand, und zwar hat sie ihren Sitz hauptsächlich im M. palmaris und Flexor dig. sublim. Die Kontraktur im Handgelenk läßt sich ziemlich leicht überwinden, die der Finger nur dann, wenn man die Hand ad maximum beugt, und auch dann lassen sich die Grundphalangen nicht völlig strecken. Es scheinen somit auch die Interossei beteiligt. Der Daumen hat an der Kontraktur keinen Anteil. An ihm ist aber auch fast die gesamte Muskulatur gelähmt. Patientin kann nur die passiv gestreckten Endphalangen ein wenig beugen.

Aktiv gelingt die Streckung im Handgelenk mit fast voller Kraft, aber mit Radialabduktion. Beugung der Hand mit voller Kraft.

Die Streckung der Grund- und Endphalangen fehlt völlig, obgleich letztere sich passiv vollkommen strecken lassen.

Spreizung der Finger fehlt, dagegen kann Patientin die passiv gespreizten Finger etwas adduzieren.

Triceps funktioniert mit voller Kraft.

Elektrische Prüfung: Faradisch. Triceps, Sup. long., Ext. carp. rad. normal. Ext. carp. uln., Ext. dig. comm., lange Daumenmuskeln unerregbar. Auch in Interossei und Lumbricales keine deutliche Zuckung, dasselbe gilt für Flexor pollicis longus.

Alle Flexoren des Handgelenkes reagieren. Flexor dig. sublimis scheint zu reagieren.

Galvanisch: Vom N. Radialis aus prompte Zuckung im Triceps, Supinatoren und Extensores carpi.

Im Ext. carpi ulnaris träge A.S.Z.—Ka.S.Z.

Im Abduct. und Ext. pollicis longus sowie im Ext. dig. min., weniger deutlich im Ext. dig. comm. träge A.S.Z.—Ka.S.Z.

Bei starken Strömen erhält man durch Reizung der ersten 3 Interossei eine blitzartige Adduction des entsprechenden Fingers mit Ka.S.

Auch in der Muskulatur des Daumenballens bei starken Strömen Ka.S.Z. stärker als A.S.Z.

In den Flexores digit. läßt sich bei galvanischer Reizung überhaupt keine Zuckung hervorrufen.

In der Vola manus fühlt man im Verlauf der Sehnen, zum Teil wohl aber der Faszie angehörige sehr derbe Stränge.

Sensibilität: Im ganzen ulnaren Teil des Unter- und Oberarmes und im vorderen Bereich der Axilla werden Pinselberührungen nicht gefühlt, dagegen am Kleinfingerballen deutlich.

Die Zone der Hypalgesie ist viel kleiner, beschränkt sich auf die ulnare Hälfte des Unterarmes. Im Ulnargebiet der Hand werden Nadelstiche zwar gefühlt, aber nicht ganz deutlich.

Noch etwas weniger ausgesprochen ist die Thermhypaesthesie.

Rechter Arm: Hier findet sich nur an einzelnen Stellen der Ulnarseite eine taktile Anaesthesie; außerdem findet sich hier noch eine Zone der Hypalgesie im ulnaren Gebiet der Extremität.

Motilität, Koordination hier normal. Keine gröbere Lagegefühlsstörung an den oberen Extremitäten.

Motilität am Schultergürtel nicht beeinträchtigt.

Keine Störung der Harnentleerung.

Patient schleppt zwar beim Gehen das linke Bein noch etwas nach, bewegt sich aber ohne Unterstützung geläufig durchs Zimmer. Muskulatur der Beine gut, vielleicht eine Spur dünner am linken Oberschenkel als rechts.

Keine wesentliche Rigidität im linken Bein. Fußclonus läßt sich noch hervorbringen, auch Kniephänomen links noch gesteigert. Babinski und Oppenheim links positiv. Grobe Kraft des linken Beines fast der Norm entsprechend, auch die Exkursionsbreite der Bewegungen normal, aber Geläufigkeit noch etwas verringert. Keine Ataxie.

Keine grobe Störung der taktilen Sensibilität an den Beinen; Analgesie am rechten Bein deutlich ausgesprochen. An beiden Unterschenkeln Vibrationsanaesthesie; am linken Fuß deutliche Bathyhypaesthesie. Heiß am rechten Bein als warm empfunden, kalt verwechselt. Links Temperatursinn erhalten.

Am Abdomen sind die Angaben bei Berührungsreizen sehr unsicher, lassen kein klares Urteil zu. Am Rumpf erstreckt sich rechts die Analgesie bis zur 3. Rippe; ebenso die Thermhypaesthesie.

Patientin kleidet sich allein an und aus.

19. Februar 1906: Wunde vernarbt.

In der Zusammenfassung rekapituliere ich das, was ich bei der Demonstration der Patientin am 30. Mai d. J. in der Berliner medizinischen Gesellschaft*) ausgeführt habe:

Wir hatten am linken Arm eine partielle atrophische Lähmung von segmentärem resp. radikulärem Charakter, eine Anaesthesie von analoger Verbreitung, daneben den Symptomenkomplex der Brown-Séquardschen Halbseitenlähmung. Von einem Krankheitsprozeß in der Höhe des linken unteren Cervikalmarks, und zwar in der Höhe der VII., VIII. Cervikal- und ersten Dorsalwurzel, konnten wir alle Erscheinungen ableiten. Diese Affektion hatte sich allmählich unter Schmerzen entwickelt und nach und nach an Terrain gewonnen. So deutete alles auf einen Neubildungsprozeß in dieser Gegend. Zugunsten dieser Annahme sprachen dann noch zwei Momente: Die Bewegungen des Kopfes waren ein wenig erschwert und schmerzhaft, und der Druck auf den linken Querfortsatz des

*) Vergl. Berl. klin. Woch., 1906, Nr. 26.

VI. und VII. Halswirbels wurde schmerzhaft empfunden. Auch fand ich an dieser Stelle eine geringe, aber deutliche Schallverkürzung.*) Sie begreifen also, daß ich gleich auf Grund der ersten Untersuchung Patientin mit folgendem Bericht der Chirurgischen Klinik überwies: „Es handelt sich um einen Tumor in der Höhe des VII. Cervikalsegmentes links mit Kompression des Markes in dieser Höhe. Nach der Entwicklung und den Erscheinungen ist es ein extramedullärer, auch dürfte er gutartig sein. Ob er von den Meningen oder dem Knochen ausgeht, ist nicht ganz sicher, doch würde ich eher an den meningealen Ursprung denken. Eine gute Radiographie könnte hier wohl Auskunft geben. Jedenfalls halte ich die operative Behandlung dringend indiziert."

Ich will es gleich betonen, daß sich meine Diagnose als in jeder Hinsicht zutreffend erwiesen hat. Veränderungen an der Wirbelsäule waren aus dem Röntgenogramm nicht zu entnehmen.

Patientin fand Aufnahme in die chirurgische Klinik, konnte sich jedoch leider zu einer Operation nicht entschließen und wurde nach wenigen Tagen wieder entlassen.

Erst nach 8—9 Monaten, am 18. September 1905, wurde sie durch die in dieser Zeit eingetretene erhebliche Verschlimmerung ihres Zustandes veranlaßt, sich der Klinik wieder zuführen zu lassen zum Zweck der operativen Behandlung. Die Progression des Leidens kam vor allem darin zur Geltung, daß die Kontraktur und Lähmung der Beine sich fast bis zur Bewegungsunfähigkeit gesteigert hatte.

Während an den Armen der Grad und die Ausbreitung der Lähmung, sogar die Veränderungen der elektrischen Erregbarkeit im ganzen dem im Januar erhobenen Befund entsprechen, (nur die Atrophie hat erheblich zugenommen), ist das linke Bein total, das rechte fast völlig gelähmt. Ferner ist die Kontraktur und die Steigerung der Reflexerregbarkeit eine ganz enorme. Sowohl spontan wie bei der leisesten Berührung stellen sich lebhafte Zuckungen in den Beinen ein.

*) Eine Erscheinung, auf die ich schon mehrfach hinweisen konnte; sie hat mir bei der Erkennung von Geschwülsten im Wirbelkanal und in der Schädelhöhle schon oft wertvolle Dienste geleistet.

Die spastischen Phänomene sind nun auch im rechten Bein sehr ausgesprochen. Der Brown-Séquard sche Charakter ist noch insofern angedeutet, als die Lähmung nur im linken Bein eine komplette ist, während am rechten die Parese mit Analgesie verknüpft ist. Störungen der taktilen Sensibilität finden sich jetzt an beiden Beinen,*) ebenso Vibrationsanaesthesie an den Unterextremitäten und am Rumpf bis hinauf zur III. Rippe. Auch die Rumpfmuskeln, insbesondere die Bauchmuskeln nehmen jetzt an der Parese teil. Ferner besteht völlige Incontinentia urinae et alvi.

Bei dieser erheblichen Zunahme der Leitungsunterbrechung in den langen Bahnen für die untere Körperhälfte zeigt sich der Status quoad Motilität und Sensibilität in den oberen nicht wesentlich verändert. Nur findet sich eine Sensibilitätsstörung jetzt auch an der medialen Seite des rechten Armes im Bereich der VIII. Cervikalis und ersten Dorsalis. Ferner haben die Schmerzen eher eine Abnahme als eine Steigerung erfahren. Nur wenn sich die Beine recken bezw. ins Zucken geraten, hat Patientin einen Schmerz, der sich bis in den Nacken und von da in die Innenfläche des linken Armes bis ins Ulnargebiet der Finger erstreckt.

Das Wachstum der Geschwulst gab sich also vor allem durch Zunahme der Kompressionserscheinungen am unteren Pole derselben zu erkennen, während jedes Zeichen einer Ausbreitung des Prozesses nach oben fehlte.

Die von uns schon im Januar 1905 vorgeschlagene Operation wurde von Professor Borchardt am 28. September 1905 ausgeführt.

Ich beschränke mich darauf, anzuführen, daß der Tumor genau an der gegebenen Stelle extramedullär, intradural gefunden wurde und stumpf ausgelöst werden konnte. Es genügte die Entfernung von 2 Wirbelbögen, um dieses Resultat zu erzielen. Der Zustand des Rückenmarks erschreckte uns, denn es war nicht nur stark nach rechts verdrängt, sondern auch bandartig abgeplattet. Ferner waren die Wurzeln, besonders die hinteren, und zwar die VI. und VII., so stark über den Tumor hinweggespannt, daß die eine — es schien

*) Dagegen ist eine Thermhypaesthesie rechts nicht mehr nachweisbar, eine Erscheinung, die uns recht überrascht hat und schwer zu deuten ist.

die VII. hintere Wurzel zu sein — durchschnitten werden mußte, um die Geschwulst herauspräparieren zu können.

Der Tumor war mit seinem längsten Durchmesser (etwa 3 cm) vertikal gestellt, er hatte eine glatte Oberfläche. Die histologische Untersuchung kennzeichnet ihn als Fibrom bezw. Fibrosarkom.

Von dem weiteren Krankheitsverlauf teile ich folgendes mit.

Die erste, aber für einige Zeit isolierte Besserung zeigte sich am Triceps, und zwar schon am Tage nach der Operation. Die spastische Lähmung der Beine verwandelte sich in eine schlaffe, aber mit erhaltenen, wenn auch zeitweilig abgeschwächten Sehnenphänomenen. Das Babinskische und Oppenheimsche Zeichen schwanden am rechten Bein schon an demselben Tage.

Ferner ist ein neues Lähmungssymptom am linken Arme hinzugekommen, nämlich eine Paralyse des Ext. dig. comm., die wir auf die Manipulationen bei der Operation beziehen zu müssen glaubten; außerdem hatten die oculopupillären Symptome zugenommen, und es bestand eine Zeitlang eine Vasodilatation bezw. Rötung der linken Gesichtshälfte und einige trophische Störungen. Schon 4 Tage nach der Operation ist Patientin imstande, mit dem linken Beine geringe Bewegungen auszuführen, das rechte hat in dieser Hinsicht schon einen Vorsprung. Dagegen ist die Anaesthesie in der gekreuzten rechten Seite wieder eine sehr ausgesprochene. Am linken besteht nur Bathyanaesthesie; Vibrationsanaesthesie beiderseits.

Anfang Oktober weitere Fortschritte in der Bewegungsfähigkeit der Beine. Am 7. Oktober kann sie zum ersten Male den Harn freiwillig entleeren. Um diese Zeit besteht am linken Bein Hyperaesthesie. Mitte Oktober hat sich die Sphinkterenlähmung ganz ausgeglichen.

Mitte November bis Ende November erste Gehversuche, noch mit Unterstützung, unter Nachschleifen des linken Beines. Die spastischen Phänomene in diesem jetzt wieder deutlicher.

An den Armen engt sich das Gebiet der Sensibilitätsstörung ein. Die Motilitätsstörung erfährt dagegen hier keine nennenswerte Besserung und es entwickelt sich von Mitte Dezember ab eine Kontrakturstellung in der linken Hand.

Die weiteren Fortschritte kann ich dann gleich mit der Demonstration der Patientin verbinden.

Wie Sie sehen, hat die vor der Operation völlig gehunfähige Frau, deren Beine gelähmt, kontrakturiert und von Reflexkrämpfen betroffen waren, ihre volle Bewegungsfähigkeit wieder erlangt. Freilich lassen sich bei genauer Funktionsprüfung noch die Residuen der Brown-Séquard schen Halbseitenläsion nachweisen. Aber diese kommen für die Kranke kaum noch in Betracht, sie verschaffen ihr keine Beschwerden, keine Funktionsbehinderung. Desgleichen ist die Sphinkterenfunktion eine ganz normale. Patientin hat auch keine Schmerzen mehr. Dagegen ist am linken Arm ein Lähmungszustand bestehen geblieben und dürfte auch kaum noch eine wesentliche spontane Besserung erfahren: es ist die Lähmung des Extensor digit. comm., der Daumenmuskeln und der kleinen Handmuskeln. Auch finden sich in diesen Muskeln erhebliche Störungen der elektrischen Erregbarkeit im Sinne der quantitativen Abnahme und Entartungsreaktion. Ebenso sind noch geringfügige Sensibilitätsstörungen am ulnaren Rande des linken Unterarms nachweisbar.

Die operative Entfernung der Geschwulst hat der Patientin also nicht nur das Leben gerettet, sondern auch die Möglichkeit freier Fortbewegung wiedergegeben. Aber die Heilung ist keine vollständige, vielmehr haben sich die Gebiete des Rückenmarks, die der Kompression am längsten ausgesetzt waren, d. h. besonders die graue Substanz des linken unteren Cervikalmarks oder die von ihm entspringenden Wurzeln nicht wieder erholt, und es wird eventuell noch eine Aufgabe der orthopädischen Chirurgie werden, die am linken Arm bestehenden Funktionsstörungen zum Ausgleich zu bringen. Diese Unvollkommenheit des Erfolges hat Patientin wohl zweifellos sich selbst, ihrer Weigerung, die Operation rechtzeitig ausführen zu lassen, zuzuschreiben.

Die vor kurzem (November 1906) vorgenommene Untersuchung ergibt weitere Fortschritte im Genesungsprozeß.

### Beobachtung 6.*)

G. M., 49 J., Steueraufseher.

Vorstellung in der Poliklinik am 28. Juli 1905.

*) Summarisch in der Abhandlung von H. Oppenheim und M. Borchardt, „Berliner klinische Wochenschrift", 1906, Nr. 26, mitgeteilt.

Klagt über Schmerzen und Taubheitsgefühl in den Beinen, besonders in dem rechten, außerdem soll dieses Bein kraftlos geworden sein; er hat auch das Gefühl der Unsicherheit. Das Taubheitsgefühl verspürt er besonders unter den Sohlen. Beim Urinieren muß er längere Zeit drücken. Kein Doppelsehen. Lues negiert. Hat 3 gesunde Kinder. Die Schwäche des rechten Beines soll seit 3 Monaten bestehen.

In der letzten Zeit Krämpfe in den Beinen. Die Paraesthesien sind der Schwäche lange Zeit vorangegangen. Die Schmerzen waren nicht heftig.

Status: Motorische Kraft des rechten Beins in allen Muskelgruppen herabgesetzt. Keine lokalisierte Lähmung.

Kniephänomen und Fersenphänomen beiderseits stark; rechts Andeutung von Fußclonus, links nicht.

Im rechten Bein geringer Grad von Spasmus. Zehenreflex beiderseits plantar, ebenso Unterschenkelphänomen nicht dorsal.

Es besteht zweifellos eine schwere Störung des Temperatursinns an den Beinen, indem Warm und Kalt nicht deutlich gefühlt wird; ebenso Hypalgesie. Diese erstreckt sich rechts bis annähernd zum Rippenbogen, während sich links am Abdomen keine Gefühlsstörung nachweisen läßt.

Keine vasomotorischen Störungen an den Beinen, keine Muskelatrophie, nur erscheint der linke Oberschenkel an seiner Innenfläche etwas eingesunken.

Bauchreflex beiderseits nicht deutlich.

Keine okulopupillären Symptome.

Zur Anamnese: Vor 4 Jahren durch Fall von der elektrischen Bahn Gehirnerschütterung ohne weitere Folgen. Beginn des jetzigen Leidens Herbst 1904 mit Paraesthesien im rechten Bein und in der Abdominalgegend beiderseits, dann stellten sich Schmerzen und Beschwerden beim Bücken ein, dann die Taubheit im linken und die Schwäche im rechten Bein sowie Urinbeschwerden und Impotenz.

Im April dieses Jahres heftige Schmerzen im Rücken, besonders beim Bücken, und zwar in der Gegend des 5. Dorsalwirbeldornfortsatzes. Seit 14 Wochen ist das besser.

Status: Ausgesprochene Druckempfindlichkeit des 5. Dorsalwirbeldornfortsatzes.

Plötzliche Belastung der Wirbelsäule nicht schmerzhaft.

Gang etwas unsicher. Die rechte Fußspitze klebt am Boden. — Im rechten Bein ausgesprochene Bewegungsataxie, die links nur angedeutet ist.

Vibrationsempfindung an beiden Beinen und am Becken aufgehoben. Sehnenphänomene an den Armen von gewöhnlicher Stärke. Motorische Kraft in den Armen erhalten.

Pinselberührungen werden an beiden Beinen gefühlt, an den distalen Zehenpartien nicht immer ganz deutlich, am Abdomen, besonders in Höhe des Nabels in einem etwa handbreiten Streifen rechts nicht immer deutlich gefühlt bezw. unsicher lokalisiert.

Subjektiv gibt er eine Hypaesthesie schon vom untersten Rande der VII. rechten Rippe an, diese reicht bis zum Poupart'schen Bande.

In demselben Gebiet, vom unteren Rand der VII. Rippe beginnend, auch Hypalgesie, die von da über das Abdomen und rechte Bein sich

erstreckt und distalwärts zunimmt. Am Fuß werden Nadelstiche dumpf, aber sehr unangenehm empfunden.

An der linken Abdominalgegend ebenfalls relative Hypalgesie bis zur VII. Rippe, Nadelstiche werden hier aber doch schmerzhafter empfunden als rechts. An den Zehen beiderseits grobe Lagegefühlsstörung. Vibrationsempfindung am Thorax vorhanden.

Das Ergebnis der Temperaturempfindung ist heute nicht eindeutig, es liegt zweifellos eine Abstumpfung in den angegebenen Grenzen vor; an einzelnen Stellen wird heiß rechts deutlicher gefühlt als links.

Kremasterreflex rechts fehlend, links deutlich. Bauchreflex beiderseits fehlend.

Beim Husten klagt Patient über Schmerzen im Rücken, dabei macht sich keine Differenz in der Bauchpresse zwischen rechts und links bemerklich.

Im Stehen ist die rechte Bauchseite zweifellos etwas vorgetrieben.

Die große Zehe steht bei der Prüfung des Sohlenreflexes meist still und ist dauernd etwas extendiert, die übrigen Zehen antworten mit Plantarflektion.

Dorsales Unterschenkelphänomen nicht sicher.

Die Ataxie ist auch heute in den Beinen, besonders dem rechten, sehr deutlich.

Zwischen der 2. und 3. Zehe beiderseits Syndaktylie.

Die Bewegungen des Rumpfes werden unter Schonung der Wirbelsäule ausgeführt. Besonders mühsam ist das Aufrichten. Die elektrische Untersuchung der Bauchmuskeln ergibt nichts Pathologisches.

Am Körper des Patienten findet sich eine Anzahl pigmentierter Naevi, unter der Haut des Nackens eine circa bohnengroße Geschwulst, sonst keine Hautgeschwülste.

29. August: Keine Dämpfung bei Perkussion der Wirbelsäule, Druckschmerz wie gestern. Nabellinie in Ruhelage ungefähr in der Mitte, die rechte Abdominalgegend vielleicht etwas mehr vorgewölbt. Auf der Höhe des Inspiriums zeigt sich die linke Abdominalgegend etwas mehr kontrahiert als die rechte. Der Nabel verzieht sich etwas nach links oben.

Bei Anspannung der Bauchpresse kein Unterschied.

In der mechanischen Erregbarkeit der Bauchmuskulatur kein Unterschied zwischen rechts und links.

Auch heute Kremasterreflex rechts fehlend, links erhalten. Bei Prüfung auf dorsales Unterschenkelphänomen stellt sich heute eine Spur von Kontraktion im Tibialis anticus ein.

Kein Tibialisphänomen.

Mäßige Ataxie in beiden Beinen. Beim Gehen tritt das ataktische Moment deutlich hervor.

23. September 1905: Patient, bisher mit Massage und Elektrizität behandelt, glaubt, daß es viel besser sei; klagt nicht über Schmerzen, nur über Paraesthesien. Auch keine Harnbeschwerden. Gang sei besser. Im Gang überwiegt heute das spastisch-paretische Moment, wenigstens im rechten Bein, während Ataxie weniger hervortritt.

Schwanken bei Augenschluß sehr deutlich.

In der Rückenlage aber erhebliche Ataxie des rechten Beines, überwiegt über die Parese.

Zehenreflex wie früher. Dorsales Unterschenkelphänomen angedeutet. Beim Emporheben des linken Beines, das kraftvoll geschieht, spannt sich der rechte Extensor hallucis longus an.

Auch im linken Bein deutliche Bewegungsataxie. Am Abdomen Status idem. Morgens beim Erwachen verspürt er Zuckungen in den Beinen. Auch heute läßt sich die Druckschmerzheftigkeit des V. Dorsalwirbels nachweisen.

2. und 3. Zehe verwachsen, 4. und 5. treten an Länge stark zurück.

23. Februar 1906: Zunahme der Schmerzen in beiden Beinen, in der Abdominalgegend, aber auch unter dem linken Schulterblatt sowie zuweilen im Nacken und Hinterkopf. Bei horizontaler Rückenlage Schmerzen in der Abdominalgegend. Spastischer Zustand in beiden Beinen sehr ausgesprochen; Zehenreflex wie früher fehlend. Auch bei starkem Unterschenkelreiz keine Fuß- und Zehenbewegung. Nur das Tibialisphänomen ist rechts sehr ausgesprochen.

Schwäche in beiden Beinen gleichmäßig; noch erheblicher ist die Ataxie.

Ausgebreitete taktile Anaesthesie an beiden Beinen, links noch ausgesprochener wie rechts; links erstreckt sie sich nach oben bis Handbreite unter die Brustwarze.

Am rechten Unterschenkel werden Nadelstiche gar nicht gefühlt, am rechten Oberschenkel nicht als Schmerz.

Am Abdomen rechts besteht Analgesie bis 3 Finger breit unterhalb Mamilla, ungefähr ebenso links.

Bauch- und Kremasterreflex fehlen jetzt beiderseits. Bauchpresse sehr schwach.

Das Umdrehen sehr schwierig und schmerzhaft.

Jedenfalls hat sich die Bewegungsstörung erheblich gesteigert.

Bei Betrachtung des Rückens zunächst die geschilderte Warzenbildung, außerdem tritt der untere Dorsalteil der Wirbelsäule etwas mehr wie gewöhnlich hervor.

Druckempfindlichkeit des IV. und V. Dorsalwirbeldornfortsatzes.

Beim Husten und Niesen sehr heftige Schmerzen in der rechten unteren Thorax- und Lendengegend.

Es scheint eine ganz geringe Abstumpfung des Perkussionsschalls in der Höhe des V. Dorsalwirbels zu bestehen; doch ist sowohl dieses Moment wie die Druckempfindlichkeit sehr wenig ausgesprochen.

Keine wesentliche Differenz in der Wirkung der Bauchmuskulatur auf beiden Seiten.

Kommt man mit einem Finger über die vordere Rumpffläche abwärts, so gibt Patient beiderseits 3 Querfinger unter der Mamillarlinie Taubheitsgefühl an, das gleiche Ergebnis hat die Prüfung bei Berührung mit Watte.

An den Armen Sehnenphänome normal, keine Muskelatrophie, keine Ataxie. Berührungen und Nadelstiche an beiden Händen gut empfunden. Keine okulopupillären Symptome. Beim Stehen hängt das Abdomen etwas nach rechts. Die Entfernung des Nabels von der Spina iliaca anterior superior beträgt links 26, rechts 19 cm. Dabei ist die rechte Abdominalhälfte etwas stärker gewölbt.

Das Ergebnis der elektrischen Untersuchung ist: Keine Störungen im Bereich der Bauchmuskulatur. Die Interkostalmuskeln entziehen sich der elektrischen Exploration.

Wahrscheinlichkeitsdiagnose: Tumor in der Höhe des mittleren Dorsalmarks bezw. des 4. und 5. Dorsalwirbels mit starker Kompression des Markes von hinten und den Seiten. Auch eine Pachymeningitis hypertrophica ist nicht sicher auszuschließen.

Mein Bericht an die chir. Klinik:

Bei dem p. M. handelt es sich um ein Rückenmarksleiden, dessen Beurteilung schwierig ist und mich schon lange beschäftigt. Die Hauptsymptome sind: Schmerzen in den Beinen, in der Abdominal- und unteren Thorax-Lendengegend, die allmählich an Intensität und Ausbreitung zugenommen haben und sich besonders beim Husten steigern; ferner spastische Paraparese kombiniert mit Bewegungsataxie der Beine. Auffallend ist, daß bei dem im übrigen sehr deutlich ausgesprochenen spastischen Zustand das Babinskische und Oppenheimsche Zeichen fehlt, doch ist dies vielleicht auf die starke Beteiligung der Hinterstränge zu beziehen. Ferner finden sich schwere Störungen der Sensibilität an beiden Beinen bis herauf zur Abdominal- und Brustgegend. Erst 2—3 Finger breit unterhalb der Mamillae beginnt die Sensibilität sich aufzuhellen.

Die Wirbelsäule zeigt keine charakteristische Deformität, aber eine leichte, schwankende Druckempfindlichkeit in der Höhe des IV. und V. Dorsalwirbeldornfortsatzes. Soviel Besonderheiten der Fall auch bietet, ist es mir doch das Wahrscheinlichste, daß es sich um einen Neubildungsprozeß im Bereich des mittleren Dorsalmarks, etwa in der Höhe des V. Dorsalwirbels handelt.

Vieles spricht für einen extramedullären, endovertebralen Sitz. Wenn auch eine Pachymeningitis hypertrophica dieser Gegend nicht sicher ausgeschlossen werden kann, hat doch die Annahme eines Tumors soviel für sich, daß ich bei der stetigen Progredienz des Leidens und dem ungemein schmerzhaften Charakter eine explorative Laminektomie in Vorschlag bringen muß. Genaueres bleibt mündlicher Besprechung vorbehalten; unsere Krankengeschichte werde ich Ihnen zur Verfügung stellen."

Aufnahme in die chirurgische Klinik am 26. Februar 1906.

6. März 1906 (Oppenheim): Heute gibt Patient als Schmerzort außer den Beinen auch die rechte Abdominalgegend bis herauf zum Rippenbogen und die linke Hypochondriengegend an. Die größten Schmerzen sind die in den Beinen, die durch die spontanen Zuckungen derselben ausgelöst werden.

Das Verhalten der Abdominalmuskulatur ist kein eindeutiges und läßt keine sichere Parese erkennen.

Die Zuckungen der Beine werden nach Angabe des Patienten auch durch leichte Berührungen des Bauches ausgelöst.

Bauchreflex fehlt beiderseits.

Babinski ist jetzt rechts deutlich mit langdauernder Extension der großen Zehe. Gegenwärtig kein dorsales Unterschenkelphänomen.

Fußclonus rechts vorhanden, ebenso links.

Sohlenreflex und Unterschenkelreflex links nicht zu erzielen.

Sehr ausgesprochenes Tibialisphänomen.

Schwäche in beiden Beinen, aber links größer.

Besonders ausgesprochen ist die Parese der Hüftbeuger und Unterschenkelstrecker.

Sehr erhebliche Ataxie in beiden Beinen, stärker im linken.

Auch heute ist die Druckempfindlichkeit des IV. und V. Dorsalwirbeldornfortsatzes sehr ausgesprochen.

In dieser Höhe findet sich zur Rechten der Wirbelsäule eine pigmentierte Warze. Sie liegt etwas außerhalb der schmerzhaften Partie. Auch scheint der Perkussionsschall hier etwas kürzer.

22. März: Operation (Prof. Borchardt) in Chloroform-Narkose, die durch behinderte Atmung gestört. Dauer der Operation ca. 1¼ Stunde. Lagerung auf dem Bauch, ziemlich horizontal, unter die Brust einige weiche Kissen geschoben. Schnitt in der Mittellinie vom Proc. spin. des III. bis Proc. spin. des VII. Dorsalwirbels. Mit dem Knochenmesser wird zunächst die Muskulatur der rechten Seite abgelöst, in großen Zügen unter starker Blutung. Temporäre Tamponade der Wunde. Darauf Ablösung der Muskulatur auf der linken Seite.

Mit Hilfe von Elevatorium und Raspatorium werden die Wirbelbögen freipräpariert und nachdem die Blutung gestillt ist, ein Teil von den Proc. spinosi des V., IV. und III. Dorsalwirbels mit der Knochenschere abgeschnitten, so daß von ihnen noch ein Stumpf als Handhabe stehen bleibt. Dann wird ein Elevatorium zwischen Bogen des V. und IV. Wirbels geschoben und unter seinem Schutz mit Douglasscher Fraise rechts sowohl wie links eine Brücke zwischen VI. und V. Dorsalwirbelbogen gefräst, welche gestattet, die kleinste Knochenzange eben einzuführen. Mit ihr werden die Bögen des V. und IV. Dorsalwirbels durchschnitten, ohne daß von seiten des Rückenmarks eine Reaktion auftritt.

Nach Entfernung des Lig. flavum liegt in einer Ausdehnung von ca. 6 cm der Duralsack frei. Pulsation unter demselben nicht wahrzunehmen.

Eröffnung der Dura durch Längsschnitt in der Mittellinie.

Sofort quillt ein gallertiger Tumor aus dem Schlitz hervor in Form eines 4—5 cm langen, langgestreckten, in der Mitte leicht eingeschnürten, etwa eichelgroßen Körpers von dunkelbraunroter Farbe. Der Tumor liegt gerade in der Mittellinie nach hinten

vom Rückenmarke; es wird versucht, denselben stumpf mit Elevatorium und dergl. vom Rückenmark abzulösen, das erst nach ziemlich langem Präparieren ganz in der Tiefe sichtbar wird und im sagittalen Durchmesser abgeflacht erscheint. Ein Zapfen des Tumors geht um die linke Seite des Rückenmarks herum nach vorn (Figur O.).

Er erstreckt sich nach oben unter den IV., nach unten unter den VI. Dorsalwirbel. Er geht von der Arachnoidea aus. Bei dem vorsichtigsten Anfassen mit anatomischer Pinzette reißt der Tumor allenthalben ein, so daß er nicht im Zusammenhang, aber doch in toto und vollkommen exstirpiert werden kann.

Fig. O.

Über seine histologische Beschaffenheit äußert sich Prof. B e n d a so: „Zellen von wechselnder Größe, vom bindegewebigen Stroma überall deutlich und ohne Schwierigkeit abgrenzbar, ebenso von den Gefäßen. An einzelnen Stellen kalkige Infiltration, Bildung kleiner Psammom-ähnlicher Körper. Klassifizierung dieser Art von Tumoren schwierig, stehen den Sarkomen nahe, haben aber keine erhebliche Tendenz zu Malignität; werden von anderen auch als Endotheliom aufgefaßt."

Das Geschwulstbett wird noch mit dem scharfen Löffel gereinigt.

In die Arachnoidea hinein erfolgt ziemlich lebhafte Blutung, die durch vorübergehende Tamponade einigermaßen gestillt wird.

Liquorabfluß im ganzen auffallend gering.

Es gelingt leicht, den Duraspalt durch 3 dünne Katgutnähte zu schließen.

Die Blutung aus der inzwischen dauernd tamponierten Muskulatur steht nicht vollkommen, so daß im oberen Wundwinkel sowohl wie im unteren ein Jodoformtampon eingelegt wird und in der Mitte bis an die Dura ein dünnes Drainrohr.

Die Muskeln werden mit 4 tieffassenden Katgutnähten wieder vereinigt, darüber die Haut mit Seidenknopfnaht.

Druckverband, Rückenlagerung auf Wasserkissen.

Puls nach der Operation gut, Allgemeinbefinden am Nachmittag gut.

Die oberflächlichen Lagen des Verbands, die durchgeblutet sind, werden abends erneuert.

26. März: Patient fühlt sich subjektiv besser, insofern als die Krämpfe in den Beinen aufgehört haben und er seit gestern spontan Urin entleert.

An Stelle der Hypertonie ist Hypotonie getreten, aber Kniephänomen deutlich, wenn auch rechts stärker als links; ebenso Fersenphänomen.

Die spontanen Reflexkrämpfe haben aufgehört, Sohlenreflex rechts plantar.

Links schließt sich an die Plantarreizung nach einer Pause eine Streckbewegung im Zehen- und Fußgelenk.

Aktiv kann Patient das rechte Bein in allen Gelenken ausgiebig und mit ziemlich guter Kraft bewegen.

Desgleichen scheint die Bewegungsataxie gegen früher vermindert.

Im linken Bein ist die Motilität stärker beeinträchtigt, doch wird von einer genaueren Untersuchung im Hinblick auf die Wunde Abstand genommen.

Flüchtige Sensibilitätsprüfung:

Berührungsreize am rechten Unterschenkel und Fuß meist empfunden, am linken nicht, bezw. nach rechts verlegt (Allochirie). Mit Nadelstichen verhält es sich eher umgekehrt, d. h. rechts fühlt er sie nur als Berührungen und undeutlich, nicht konstant, links deutlich, wie etwas Kaltes, regelmäßig.

Stellungsveränderungen an der großen Zehe rechts ziemlich gut empfunden.

27. März: Patient klagt über starke, krampfartige Schmerzen im After und in der Blasengegend; Urinentleerung erschwert und Incontinenz. Schmerzen bei dem Versuch, das linke Bein passiv zu bewegen.

Das Drain wird fortgelassen und durch einen Tampon ersetzt.

Der untere Tampon ist stark durchtränkt und wird ersetzt, der obere ebenfalls, ist nicht so stark durchtränkt.

27. März: Die Blasen- und Mastdarmschmerzen sind geblieben, außerdem besteht Cystitis.

Gegen die Schmerzen Morphium. Gegen die Cystitis Urotropin.

Die Tampons werden wieder ersetzt und unten 2 Nähte entfernt.

In der Umgebung des unteren Tampons etwas Nekrose.

Die Schmerzen in der Blasen- und Mastdarmgegend scheinen auf eine meningitische Reizung zu deuten.

29. März: Die Schmerzen im After und Penis haben heute nachgelassen. Es besteht seit heute morgen Urinträufeln.

30. März: Allgemeinbefinden zufriedenstellend. Incont. urinae dauert an.

(Oppenheim): Die Schmerzen sitzen jetzt am linken Oberschenkel und ganzen Bereich des Hüftgelenks. Patient liegt so, daß das linke Bein stark nach innen gerollt wird. Auch in der Abdominalgegend in Nabelhöhe brennender Schmerz; ferner Gefühl des Druckes auf After und Blase. Jede Manipulation am linken Bein wird sehr schmerzhaft empfunden, ebenso der Druck auf die Muskeln.

Die aktiven Bewegungen im linken Bein werden heute wieder in sehr engen Grenzen ausgeführt, mit dem rechten geht es besser. Neigung zu tonischen Muskelkrämpfen im rechten Bein.

Sensibilität: An vielen Stellen des rechten Beines werden Berührungen nicht gespürt; das gleiche gilt für das linke Bein, doch überwiegt heute die Störung der taktilen Sensibilität am rechten Bein.

Nadelstiche an beiden Beinen als Streichen gefühlt.

Im linken Biceps femoris kommt es von Zeit zu Zeit zu leichten Zuckungen. Auch am Abdomen ist die Anaesthesie für Berührungen sehr ausgesprochen und besonders fehlt hier der Ortssinn. In der linken Abdominalhälfte sind Nadelstiche schmerzhaft, rechts nicht.

Beiderseits ist die Lageempfindung beeinträchtigt.

Puls ziemlich frequent (100), regelmäßig. Sensorium frei.

Symptombild deutet auf meningeale Reizung in den unteren Bezirken der Medulla spinalis bezw. auf eine Verhaltung von Liquor in den unterhalb der Wunde gelegenen Gebieten.

31. März: Die Schmerzen im linken Hüftgelenk sind verschwunden.

Allgemeinbefinden besser.

2. April: Patient klagt über spannungsartige Gefühle in beiden Beinen, verbunden mit starkem Kribbeln.

Allgemeinbefinden gut.

4. April: Dasselbe. Kribbeln stärker.

6. April (Oppenheim): Allgemeinbefinden etc. gut. Schmerzen gering, wohl aber Klagen über „klammes“ Gefühl in den Beinen, ebenso über Kälte, Druckempfindung in der Blasengegend, aber nicht erheblich.

Im rechten Bein nur geringe Steifigkeit, Fußzittern schwach, Kniephänomen stark; linkes Bein ebenso.

Reflexerregbarkeit an der Fußsohle rechts gesteigert. Babinski unsicher, ebenso links.

Die aktive Beweglichkeit des rechten Beines in ihrer Ausdehnung nicht beschränkt, auch die grobe Kraft nicht wesentlich beschränkt, aber die Bewegung hat einerseits einen krampfhaften Charakter, indem im rechten Bein beim Erheben des Oberschenkels eine starke Dorsalflektion des Fußes und der Zehen eintritt, andererseits besteht noch ein erheblicher Grad von Bewegungsataxie. In bezug auf die Ausdehnung und die Größe der Kraftleistung entspricht das linke Bein fast dem rechten, ebenso in bezug auf die Ataxie.

Berührungsempfindung ist im rechten Bein erheblich beeinträchtigt, fehlt an vielen Stellen; ist links an den meisten Stellen erhalten.

Nadelstiche am rechten Oberschenkel vielfach nicht gefühlt, am Unterschenkel bald als Stechen, bald als Kitzeln.

Am linken ist das Schmerzgefühl im ganzen lebhafter.

6. April: Abendtemperatur 38,1°.

7. April: Patient klagt über Schmerzen, namentlich in den Hacken. Allgemeinbefinden gut. Morgentemperatur 37,2°.

? (Datum?) (Oppenheim): Patient klagt nicht über Schmerzen, aber über „strammendes" Gefühl in den Beinen.

Keine Harnbeschwerden.

Im rechten Bein keine Muskelsteifigkeit, im linken ist diese noch ziemlich ausgesprochen. Kniephänomen beiderseits verstärkt; links etwas mehr als rechts. Fußzittern.

Der Sohlenreflex besteht in einer Summe wechselnder Bewegungen, kein eigentlicher Babinski. Die Steigerung der Reflexerregbarkeit ist nicht mehr in dem früheren Maße vorhanden.

Die aktive Beweglichkeit des rechten Beines zeigt keine Beschränkung in der Ausdehnung, auch keine wesentliche Schwäche, aber eine ganz hervorragende Ataxie. Ganz dasselbe gilt für das linke Bein; auch hier hat sich die Schwäche ausgeglichen, während die Ataxie eine erhebliche ist.

Pinselberührungen werden jetzt am linken Bein überall gefühlt, am rechten überall bis auf das obere Drittel des Oberschenkels.

Warm und kalt an beiden Beinen gefühlt, nur am rechten Oberschenkel ist die Unterscheidung unsicher. Nadelstiche am rechten Ober- und am oberen Teil des rechten Unterschenkels nicht schmerzhaft gefühlt.

Am Fuß Schmerzgefühl wohl erhalten. Nadelstiche am linken Oberschenkel unsicher, am Unterschenkel und Fuß als heiß bezeichnet.

Die Beeinträchtigung des Lagegefühls ist am rechten Bein ausgesprochener als am linken.

Bauchreflex jetzt beiderseits hervorzubringen.

Berührungen werden in der Abdominalgegend meist gefühlt, in der rechten Hypochondriengegend nicht konstant. Schmerzgefühl fehlt in der rechten Bauchgegend bis zum unteren Rippenrand. Links werden Nadelstiche besser gefühlt, aber doch auch an manchen Stellen nicht deutlich schmerzhaft.

Gehen mit doppelseitiger Unterstützung. Der Gang ist noch verlangsamt, unsicher und mit mäßiger Ataxie. Patient kann schon allein stehen.

1. Mai: Ist beschwerdefrei und den halben Tag außer dem Bette.

2. Mai: Geht allein am Stock.

Bei der Demonstration dieses Patienten in der Berliner med. Gesellschaft am 30. Mai d. J. faßte ich die Krankengeschichte in eine kurze Schilderung zusammen, die ich nun hier folgen lasse:

Der 49jährige Steueraufseher G. M. suchte meine Poliklinik zum ersten Male am 28. Juli vorigen Jahres auf mit der Angabe, daß er seit dem Herbst 1904 an Paraesthesien in den Beinen und am Abdomen leide, dazu haben sich Schmerzen im Rücken und in den Beinen, besonders beim Bücken, gesellt, sowie Schwäche im rechten Bein, Harnbeschwerden

und Impotenz. Besonders heftig seien die Rückenschmerzen im April d. J. 1905 geworden.

Der Befund war ein recht komplizierter und keineswegs so eindeutig wie in dem zuerst besprochenen Falle.

Es bestand eine ausgesprochene Parese im rechten Bein mit geringer Steifigkeit und leicht gesteigerten Sehnenphänomen, aber es fand sich weder das Babinskische Zeichen noch das dorsale Unterschenkelphänomen. Im linken Bein ist die Motilität weit weniger beeinträchtigt. Daneben beiderseits, aber rechts ausgesprochenere Bewegungsataxie. Sensibilitätsstörungen an beiden Beinen für alle Reizarten, doch besonders für Schmerzgefühl, Temperatursinn, Lagegefühl und Vibration, während die taktile Empfindung am wenigsten beeinträchtigt ist.

Am Abdomen erstreckt sich rechts die Sensibilitätsstörung bis hinauf zur VII. Rippe, und es findet sich da eine Stelle in der Höhe des Nabels, in der auch die Berührungsempfindung stark herabgesetzt ist. An der linken Bauchgegend ist die Sensibilität weniger beeinträchtigt. Bauchreflex fehlt beiderseits, und es besteht eine ganz geringe Schwäche der rechtsseitigen Bauchmuskulatur. Kremasterreflex fehlt nur rechts. Beim Husten klagt Patient über Schmerzen im Rücken. Es findet sich keine Deformität, aber eine geringe Druckempfindlichkeit des 5. Brustwirbeldornfortsatzes.

Auf Grund dieser ersten Untersuchung vermochte ich zwar keine ganz sichere Diagnose zu stellen, sondern schwankte zwischen der Annahme einer Neubildung im Wirbelkanal und einer kombinierten Systemerkrankung, neigte aber doch mehr der ersteren zu.

In der Folgezeit trat unter elektrischer und Massagebehandlung zuerst eine Besserung ein. Sie hielt aber nur einige Wochen stand, dann nahmen sowohl die Schmerzen wie die Bewegungsstörungen zu, und es war sehr interessant, dabei zu verfolgen, wie zu verschiedenen Zeiten bald die Hinterstrangs-, bald die Seitenstrangssymptome überwogen.

Schwäche und Ataxie erreichten in beiden Beinen schließlich einen hohen Grad, ebenso die Anaesthesie. Immer läßt sich die Druckempfindlichkeit am V. und auch am IV. Dornfortsatz nachweisen, und ich finde jetzt hier auch eine ganz geringe Abschwächung des Perkussionsschalls.

Am 23. Februar d. J. stellte ich nunmehr die Wahrscheinlichkeitsdiagnose: Tumor in der Höhe des mittleren Dorsalmarks, bezw. des 4. und 5. Dorsalwirbels mit starker Kompression des Markes von hinten und den Seiten.

Die Aufnahme in die chirurgische Klinik erfolgte am 26. Februar d. J.

Er klagt dort andauernd über lebhafte Schmerzen in den Beinen und der rechten Abdominalgegend. In den Beinen stellen sich häufig Zuckungen ein, die mit Schmerzen verknüpft sind. Zeitweilig ist jetzt rechts auch das Babinskische Zeichen auszulösen. Dagegen hat in diesem Stadium die Ataxie im linken Bein das Übergewicht.

Am 22. März wird die Operation von Prof. Borchardt in meiner Gegenwart ausgeführt.

Nach Entfernung des IV. und V. Dorsalwirbelbogens und Spaltung der Dura quillt sofort der sehr weiche Tumor hervor, der einen kleinen Fortsatz nach links hin schickt. Er hat in vertikaler Richtung eine Ausdehnung von ca. 5 cm. Diese beträchtliche Höhenausdehnung des Tumors machte auch die Entfernung des VI. Wirbels erforderlich. Das Rückenmark ist nach vorn verdrängt.

Über den Verlauf berichte ich nur das Wichtigste. Schon in den ersten Tagen nach der Operation fühlt sich Patient insofern besser, als die Schmerzen und die Spontanzuckungen der Beine aufhören, auch vermag er den Urin zu entleeren. An Stelle der Hypertonie tritt auch in diesem Falle die Hypotonie, aber mit erhaltenen Sehnenphänomenen.

Ferner ist schon am 4. Tage nach der Operation die Schwäche im rechten Bein verringert, während sich die Ataxie nur wenig verändert zeigt.

Dann folgen ein paar Tage, in denen Pat. durch heftige Schmerzen im After und in der Blasengegend sowie im linken Bein gequält wird und den Harn nicht spontan entleeren kann resp. Harnträufeln besteht.

Sensibilitätsstörung in beiden Beinen und am Abdomen sehr erheblich.

Von Anfang April ab ist die Besserung eine stetig fortschreitende.

Zunächst hören die Schmerzen auf resp. verringern sich immer mehr, dann schwindet allmählich die Steifigkeit und Schwäche aus den Beinen, ebenso wird die Funktion der

Blase normal. Die Sensibilität in den Beinen hellt sich allmählich auf, der Abdominalreflex läßt sich wieder auslösen.

Ende April kann er mit Unterstützung, seit Anfang Mai am Stocke gehen.

Der Gang ist jetzt — ca. 2 Monate nach der Operation — wohl noch durch die Ataxie beeinträchtigt. Der größte Teil aller übrigen Störungen hat sich, wie Sie erkennen werden, schon ausgeglichen. Er hat keine Schmerzen, keine Paraesthesien. Die Kraftleistung der Beine ist in der Rückenlage eine in allen Muskelgruppen der Norm entsprechende. Die Reflexe bieten kaum noch etwas Pathologisches.

Das einzige, was noch besteht, ist die Koordinationsstörung, deren Intensität aber wesentlich verringert ist und sich noch von Tag zu Tag unter Übungstherapie bessert. Ferner hat sich die Sensibilitätsstörung bis auf eine unbedeutende Bathyhypaesthesie ausgeglichen.

Es steht durchaus zu erhoffen, daß auch diese Störungen nach und nach eine vollkommene Rückbildung erfahren.

Die Besonderheit der Symptomatologie wird hier dadurch bedingt, daß die Neubildung nicht wie gewöhnlich zur Seite des Rückenmarks, sondern gerade h i n t e n in der M i t t e l l i n i e saß. Dadurch treten im Symptomenbild von vornherein die d o p p e l s e i t i g e n H i n t e r s t r a n g - E r s c h e i n u n g e n in den Vordergrund, und es hat während eines langen Stadiums große Ähnlichkeit mit dem der kombinierten Hinter- und Seitenstrang-Erkrankung. Dabei hat im weiteren Verlauf bald diese bald jene Komponente das Übergewicht, so als ob gleichzeitig 2 Tasten, 2 Saiten angeschlagen würden, aber die Stärke des Anschlags bald in dieser bald in jener überwiegt.

Wie ich trotzdem zu einer exakten Diagnose gelangt bin, das bedarf nun keiner weiteren Auseinandersetzung mehr.

Am 27. September d. J. habe ich den Patienten dann zum letzten Male untersucht und festgestellt, daß sich meine Voraussage bewahrheitet hat. Er kam von einer Badekur aus Oeynhausen zurück und gab an, daß sich sein Zustand weiter erheblich gebessert habe. Er könne jetzt ½ — ¾ Stunde und länger hintereinander gehen, auch ohne Stock eine Strecke weit.

Der Gang ist noch etwas breitbeinig und ein wenig stampfend, aber in weit geringerem Maße als bei der Demonstration im Mai.

Die spannenden, drückenden Empfindungen in den Beinen haben sich immer mehr verloren. Er will jetzt seine Tätigkeit wieder aufnehmen.

In den Beinen keine Rigidität. Kniephänomen rechts von gewöhnlicher Stärke, links etwas erhöht, ebenso verhält sich das Fersenphänomen. Zehenreflex unbestimmt, jedenfalls nicht deutlich dorsal.

Unterschenkelphänomen nicht dorsal.

Eine motorische Schwäche ist in den Beinen nicht mehr nachweisbar, desgleichen hat sich die Ataxie im rechten Bein völlig verloren, im linken ist sie nur noch angedeutet.

Gefühl für alle Reize erhalten.

Keine Harnbeschwerden.

Am Abdomen Berührungen und Nadelstiche gefühlt. Bauchreflex vorhanden. —

Die Heilung ist also hier als eine vollständige zu bezeichnen.

Nachtrag: Ich habe den Patienten Anfang November wieder gesehen, er hat inzwischen seine Tätigkeit wieder aufgenommen und fühlt sich völlig leistungsfähig. —

Es folgt

Beobachtung 7

an der ich nur einen gewissen Anteil habe, die wohl auch von Seiten des behandelnden Arztes (Dr. Bielschowsky) ausführlich veröffentlicht werden wird. Ich muß mich deshalb hier auf ein paar Notizen beschränken. Es handelt sich um eine 43jährige Dame, die mich im September 1905 zum ersten Male in der Sprechstunde mit dem Symptomenkomplex einer spastischen Paraparese und dissoziierten Empfindungslähmung an den Beinen konsultierte. Alle charakteristischen Tumorsyptome fehlten. Meine Diagnose schwankte zwischen Sclerosis multiplex, kombinierter Strangerkrankung und Gliosis und neigte sich am meisten der ersteren Annahme zu.

Als ich sie im Dezember vorigen Jahres zum zweiten Male in ihrer Wohnung sah, hatte sich der Zustand im ganzen verschlechtert; ich gab die Möglichkeit, daß es sich um eine Neubildung handele, zu, hielt die Diagnose aber doch für

zu unsicher, als daß ich einem chirurgischen Eingriff das Wort reden durfte.

Erst im März ds. J. hatte die Symptomatologie — schon nach der Feststellung des Dr. Bielschowsky — nach zwei Richtungen eine Veränderung erfahren: einmal war jetzt der Brown-Séquardsche Typus angedeutet, andererseits war eine lokalisierte Druckempfindlichkeit an der Wirbelsäule zu konstatieren, und mir schien auch der Perkussionsschall an dieser Stelle abgekürzt.

Jetzt sprach ich mich für die Diagnose extramedullärer Tumor aus und befürwortete dringend die operative Behandlung.

Die am 12. Mai von Professor Borchardt ausgeführte Operation führte zu einem positiven Ergebnis, es fand sich eine extramedulläre Neubildung vom Charakter des Myxolipoms, und das definitive Resultat des Eingriffs soll nach dem mir erstatteten Bericht ein recht günstiges sein.*)

Beobachtung 8.

Mein 8. Fall ist ein von mir diagnostizierter Tumor am Cervikalmark, den ich der Nervenklinik der Charité (Jolly) überwies und der in Gegenwart von Jolly, Krause und mir von König (jetzt Jena) operiert worden ist. Der Tumor wurde genau an der von mir angegebenen Stelle gefunden und exstirpiert. Die Patientin ging an den Folgen der Operation zugrunde. Die Krankengeschichte wird, wie mir Prof. Henneberg mitteilte, mit dem genaueren Befunde von einem der Herren Assistenten der Nervenklinik der Charité veröffentlicht werden, so daß ich hier auf die Beobachtung nur der Vollständigkeit meiner Statistik halber Bezug nehme.

Beobachtung 9

bezieht sich auf einen Patienten, den ich in Gemeinschaft mit Geheimrat Erb untersucht habe, nachdem dieser ihn schon längere Zeit resp. wiederholt beobachtet hatte.

Erb hatte die große Freundlichkeit, mir nicht nur die Publikation des Falles zu überlassen, sondern auch seine Journalnotizen zur Verfügung zu stellen.

Ich gebe hier erst diese klinischen Daten wieder.

*) Vergl. die kurze Erwähnung des Falles bei Borchardt auf Seite 19 unserer gemeinschaftlichen Mitteilung.

## Krankengeschichte Erbs.

Herr G., 38 Jahre alt, aus Moskau.

Erste Konsultation: 3. März 1904 (Nizza).

Nie Syphilis, 2 Tripper.

Vor 14 Jahren Schuß in den Thorax; gut geheilt.

Vor 4 Jahren Irrit. spin., (Pollut. etc.) geheilt. Seit 9 Monaten Schmerzen in den oberen Dorsalwirbeln, mit Ausstrahlung in beide Hände, links mehr als rechts. (Als Neuralgie behandelt.) Steif im Rücken. Seit 2 Monaten Paraesth. in der linken, etwas weniger in der rechten Hand, dann Schwäche darin, Astereognosie.

Dann Schwäche im linken Bein, mit erhöhten Sehnenphänomenen. Dann Wärmegefühl mit Anaesthesie im rechten Bein. Beiderseits oberhalb der Anaesthesie Gürtelgefühl und etwas Hyperaesthesie. Blasenschwäche (Obstipation). Kopf frei. — Wird langsam schlechter. —

Befund: Linkes Bein paretisch mit erhöhten S.R., Fußclonus, Babinski. Rechtes Bein motorisch gut, leicht erhöhte Sehnenphänomene.

Bauch- und Kremasterreflex links viel schwächer.

Sensibilität auf der ganzen rechten Seite, von der 2. und 3. Rippe ab für Tastsinn kaum, für Schmerz und Temp. deutlich herabgesetzt; oberhalb normal.

Ulnarisgebiet beiderseits hypaesthetisch. Wirbelsäule im Nacken steif; keine Prominenz, kein Tumor, Pulse gleich, kein Fieber, keine tub. Belastung.

Diagnose: Halbseitenläsion links in Höhe des 1. und 2. Brustsegmentes. Kompression — Meningealtumor? Syringomyelie?

2. Konsultation am 27. März 1904 mit Prof. Roux und Dr. Berdez, Lausanne.

Untersuchung am 23. April. Ist viel schlechter geworden, aber noch nicht paraplegisch.

Hyperaesthesie in einer Zone in der Höhe der 1.—2. Rippe, rechts mehr als links.

Hypaesthesie für alle Qualitäten an den inneren Flächen der Oberarme und im ganzen Ulnarisgebiet beider Arme.

Hypaesthesie besonders für Schmerz und Temperatur auf der ganzen rechten Seite. Links nichts.

Muskelsinn rechts intakt, links herabgesetzt.

Parese und Ataxie der linken Seite; Atrophie der kleinen Handmuskeln links. (Auch rechts etwas Parese in Arm und Bein.)

Links auch einige Schultermuskeln schwach, auch in der Hand, und im rechten Bein etwas Parese.

Muskelspannung, sehr erhöhte SR. Babinski links.

Operation am 23. April 1904. (Roux) Trepanation des 5. und 6. Halswirbels — Bluterguß in die Dura. Knochen frei. Am R. M. nichts zu fühlen. Dura wird nicht geöffnet. Glatte Heilung.

Nach 4 Wochen — teils Besserung (Schultermuskeln) — teils Verschlimmerung (Hände).

Pupillen frei. Schmerzen geringer, aber mehr Ziehen im Nacken und der Schultergegend. Spasmen in den Beinen etc. mit Tremor.

27. Mai: Komplette spastische Paraplegie, Patellar- und Fußclonus. Kein Babinski. Allg. Hypaesthesie beiderseits bis 3. oder 2. Rippe; beide Arme — Ulnarseite.

Parese beider Arme. (Detail s. Krankengeschichte.) Bauchmuskeln paretisch.

Wirbelsäule nichts. Gute große Operationsnarbe. Halswirbelsäule drehbar; bei Rückenbeugung ausstrahlender Schmerz in den Armen.

Diagnose: Kompression des Rückenmarks (?) Tumor meningalis? Tumor intramedull.? Syringomyelie?? Lues spin. (???) Ord. Hgkur. Jodipinkur etc.

3. Konsultation am 7. Januar 1905 (Nizza): Keine Besserung. Beine gelähmt, Kontrakturen. Spasmen. Kopf frei. Arme jedoch viel besser. Kann eine Reihe von Bewegungen machen, allein essen etc. Auch die Anaesthesie der Arme und des Thorax ging zurück.

Obj. totale spastische Paraplegie, erhöhte S.R. Fußclonus, kein Babinski. Anaesthesie bis zur 2. Rippe und noch etwas an der Ulnarseite. Arme kräftiger. Wirbelsäule nicht verändert. Diagnose eadem???

Ord. Arsen oder Kakodyl. Arg., Strychnin, ev. neue Operation.

Starke Parese des Triceps links mehr als rechts, ebenso der Hand- und Fingerbeuger links mehr als rechts, und der kleinen Handmuskeln (Ulnar). Geringe Parese der Beuger-

gruppe am Oberarm (inkl. Supin. longus) und des Radialisgebietes der Vorderarme. Latissim. dorsi links gelähmt, rechts noch aktiv. Pectoralis gut.

27. Juni 1906: Ging seit vorigem Jahr langsam besser; Arme viel besser, konnte wieder schreiben, essen etc., das rechte Bein etwas bewegen; auch die Blase wurde fast ganz gut. Von Dezember ab Fieber, wahrscheinlich durch Cystitis und durch hartnäckige Furunkulose.

Darauf nach und nach schlechter; Beine werden wieder ganz paraplegisch und mehr kontrakturiert, auch die Arme wieder ganz schlecht, lahm, kontrakturiert. Schmerzen nicht mehr als früher. Kopf immer gut und klar. (Fibrolysininjektion, Blasenspülungen). Innere Organe gut. Starke rundliche Kyphose der Brustwirbelsäule. Lumbalpunktion.

Objektiver Befund ziemlich genau so, wie bei der Konsultation am 28. Juli 1906.

Zur Krankengeschichte G. (Privatdozent Dr. B. Schönborn).

3. Juli 1906:

Status: Innere Organe im wesentlichen normal außer Blase; Urin trübe, alkalisch, Spur Albumen, sehr viele Kristalle, Bakterien, Eiterkörperchen, wenig Epithelien, keine Zylinder.

Wirbelsäule: Vom resezierten 7. Cervikal- bis etwa 2. Dorsalwirbel verdickt, etwas kyphotisch gekrümmt, steif und auf stärkeren Druck empfindlich. Keine deutliche Dämpfung der seitlichen Partien. Bewegungen in der Halswirbelsäule nur sehr beschränkt möglich (schwache Drehung, Beugung des Kopfes nach vorn).

Arme: Motilität und grobe Kraft: Nur geringe Bewegungen im Ellenbogengelenk und ziemlich ausgiebige der Hand sind möglich.

Schultermuskeln fast völlig paretisch, ausgenommen Cucullaris; Triceps, Bicepsgruppe, Extensoren der Finger paretisch, Beuger durchweg besser. Alles rechts etwas besser als links. Geringe, aber deutliche Atrophie der kleinen Handmuskeln, links mehr als rechts. Überall ziemlich erhebliche Spasmen. Fibrilläre Zuckungen zweifelhaft.

Tricepsreflex, Vorderarmreflex gesteigert, rechts gleich links.

Muskelsinn und Stereognosis nicht mehr gestört als dem Tastsinn entspricht. Keine Ataxie.

Rumpf und Beine: Totale spastische Paraplegie mit enormen Muskelspannungen, dauernden Flektionskontrakturen. Totale Anaesthesie bis zur II. bezw. III. Rippe.

Tiefe Sensibilität teilweise erhalten (Furunkelinzision).

Sehnenreflexe beiderseits enorm gesteigert.

Bauch- und Kremasterreflex beiderseits nicht deutlich.

Plantarreflex beiderseits unbestimmt; kein deutlicher Babinski.

Sphinkteren: Retentio urinae et alvi.

Lumbalpunktion: Erhöhter Druck; vereinzelte Lymphozyten, Zahl an der Grenze des Pathologischen (wahrscheinlich zum großen Teil vom Fibrin mitgerissen, da beim Zentrifugieren der Inhalt des Gläschens alsbald starr gerann). Dieser Überfluß an Fibrin — mit gelbgrünlicher Färbung — weist nach den bisherigen Daten unbedingt auf Beteiligung der Meningen.

Hirnnerven: Frei, auch keine deutliche Pupillendifferenz.

---

Am 28. Juli d. J. wurde ich von dem Patienten im Einverständnis mit Erb nach Heidelberg gerufen und hatte Gelegenheit, ihn dort gemeinschaftlich mit Erb und Schönborn zu untersuchen und folgenden Status aufzunehmen:

Patient M. G. aus Moskau, 40 Jahr alt.

Gegenwärtige Beschwerden: Die durch die Kontraktur und Lähmung bedingten Bewegungsstörungen und Spontanzuckungen stehen im Vordergrunde; nur unbedeutende Schmerzen in der linken Schultergegend. Gefühl von Brennen in den oberen und unteren Extremitäten in diffuser Verbreitung, intermittierend. Inkontinenz und imperativer Harndrang, Pollakurie, Erektionen, welche Patient als spezielle Form der Kontraktur auffaßt, ohne Libido, keine Ejakulation. Stuhl nur durch Klysma mit unvollkommener Empfindung des Abganges.

Status: Kopf stark nach vorn geneigt, so daß das Kinn auf der Brust ruht; kann nach hinten nur soweit gebracht werden, daß sich zwischen Kinn und Brust die Hand des Untersuchenden einbringen läßt; dann tritt Schmerz im Rücken ein. Auch passiv geht es nicht weiter. Drehbewegungen des Kopfes frei. Husten schwach, tonlos, doch ohne Schmerzen. Muskulatur in der linken Fossa supraspinata etwas abgeflacht. Über der Nackengegend zieht sich von rechts oben nach links unten in vertikaler Richtung eine Operationsnarbe, die sich etwa von der Gegend des IV. Halswirbels bis zum III. Dorsalwirbel erstreckt. Schon

in der von dem 5. Halswirbeldornfortsatz eingenommenen Gegend findet sich eine Druckempfindlichkeit, die am VI. sich auch wahrnehmen läßt, am VII. am ausgesprochensten zu sein scheint; auch rechts von dieser Gegend ist die Druckempfindlichkeit sehr ausgesprochen.

Zur Rechten der unteren Hals- und oberen Dorsal-Wirbelsäule ist der Perkussionsschall im Vergleich zu links etwas verkürzt.

Beide Arme liegen gegenwärtig in Streckstellung, leicht vom Thorax abduziert. Die Gegend des rechten Deltoideus ist etwas abgeflacht. Finger der rechten Hand in den Metakarpal- und Interphalangeal-Gelenken gebeugt; nur der Daumen ist in Streckstellung. Im ganzen nimmt die Beugestellung vom Zeigefinger nach dem V. Finger zu. Beim passiven Anheben des Unterarms sinkt die Hand in Beugestellung. Die Gegend des Inteross. prim. rechts etwas eingesunken, ebenso links; hier ist auch die Gegend des Abductor digiti minimi abgeflacht.

Rechte Lidspalte weiter als die linke, Pupillen gleichweit, mittelweit, von guter Reaktion. Ophthalmoskopischer Befund normal.

Supinatorphänomen rechts nicht auszulösen; Tricepsphänomen schwach vorhanden. Beim Beklopfen der Metakarpalknochen kommt es zu leichten Beugebewegungen der Finger. Links ist gegenwärtig weder das Supinatorphänomen noch das Tricepsphänomen auszulösen.

Rechter Arm: aktive Abduktion fehlt, Adduktion ziemlich kräftig, Beugung des Unterarms vorhanden, aber sehr schwach — schon durch minimalen Widerstand zu unterdrücken. Streckung etwas kräftiger, aber auch pathologisch geschwächt. Streckung der Hand ausführbar mit etwas verminderter Kraft; Beugung noch schwächer. Extensor digitorum communis frei; Interossei und Lumbricales gelähmt; alle Daumenmuskeln gelähmt bis auf den Flexor poll. longus, der aber auch paretisch ist. Auch die langen Fingerbeuger sind von erheblicher Schwäche befallen.

Linker Arm: aktive Abduktion minimal, Adduktion ziemlich kräftig, Beugung und Streckung des Unterarms wie rechts. Im ganzen entspricht überhaupt die Motilität der der rechten Hand, nur daß die langen Fingerbeuger hier kräftiger wirken (?) und auch die kleinen Handmuskeln weniger betroffen sind.

Zahlreiche Warzen am Körper, besonders in der Abdominalgegend und am Mons veneris.

Sensibilität l. o. Extremität: leichte Fingerbetreibhungen an der ganzen Innenfläche des Unter-, Oberarms und der Hand werden nicht gefühlt; an der Außenfläche gut. Für Nadelstich Angaben etwas unsicher, doch erstreckt sich die Analgesie am Oberarm, wie es scheint, auf die Innen- und Außenfläche. An Unterarm und Hand ist die Analgesie eine diffuse, nur vielleicht innen etwas ausgesprochener als außen.

Beine gegenwärtig in Hüft-, Knie-, Beuge-Kontraktur, durch Spontanzuckungen von Zeit zu Zeit unterbrochen. Füße in leichter Equinusstellung. Bei jeder Berührung der Extremitäten stellen sich Reflexzuckungen ein. Es besteht auch eine starke Neigung zu Adduktionskontraktur. Der Muskelwiderstand in den Beugern des Unterschenkels ist ein enormer und nicht ganz zu überwinden, aber großem Wechsel unterworfen. Fußclonus läßt sich gegenwärtig nur links hervorrufen. Steigerung des Kniephänomens sehr beträchtlich. Sehnenreflexe gegenwärtig sehr stark, aber kein Babinski; dorsales Unterschenkelphänomen

beiderseits deutlich ausgesprochen. Paraplegie komplett; Analgesie ebenfalls eine vollkommene; geht am Rumpf herauf bis zur II. Rippe; Bauchreflexe nicht auszulösen. Die Hypertonie erstreckt sich auf die Bauchmuskeln; das Lagegefühl ist aufgehoben.

Rechter Arm: Berührungs-Sensibilität am Innenrande des rechten Arms erloschen, außen erhalten. In demselben Gebiete besteht auch Analgesie. Auch die Störung der tieferen Sensibilität im ulnaren Bereich der Finger ist ausgesprochen.

„Diagnose. Krankheitsprozeß im Inneren des Wirbelkanals, im Ursprungsgebiet der VII.-VIII. Cervikalwurzel, eventl. auch noch die VI. beteiligend, falls diese nicht operativ geschädigt ist, hinten jedenfalls noch bis ins Ursprungsgebiet dieser Wurzel hinaufreichend — Kompression des Markes in dieser Höhe durch einen extramedullären Prozeß, der seinen Ausgangspunkt von der linken Seite her genommen hat, während sich jetzt seine Wirkung nahezu gleichmäßig auf beide Seiten erstreckt. Die Annahme einer meningealen Neubildung hat am meisten für sich. Eine Pachymeningitis cervicalis hypertrophica ist auch nicht auszuschließen, aber weniger wahrscheinlich. Ein intramedullärer Tumor, resp. Gliosis, ist sehr unwahrscheinlich."

Therapie: Explorative Laminektomie in der Höhe des VII. Cervikal- und I. Dorsalwirbels.

Patient entschloß sich dann auf unseren Rat behufs operativer Behandlung Ende August nach Berlin zu kommen. Hier fand er im Westsanatorium Aufnahme und wurde gemeinschaftlich von Krause und mir beobachtet und behandelt.

Unser Krankenjournal ist leider durch die Schuld eines den Patienten begleitenden russischen Studenten verloren gegangen, aber die noch gebliebenen Aufzeichnungen genügen doch, um ein zutreffendes Bild von den Verhältnissen zu geben.

Die hier in Berlin am 1. oder 2. September ausgeführte Untersuchung führte im ganzen zu demselben Befunde wie die in Heidelberg am 28. Juli vorgenommene, doch finden sich auch einige unwesentliche Abweichungen, die zum Teil aus meinem diagnostischen Exposé hervorgehen, und besonders konnte ich noch feststellen, daß Veränderungen der elektrischen Erregbarkeit fast vollkommen fehlten, selbst in den atrophischen Handmuskeln.

Inzwischen war die lehrreiche Arbeit von Stertz*) aus der Nonne schen Klinik erschienen, und neben eigenen Erfahrungen veranlaßte mich das Studium seiner Kasuistik, meine Diagnose etwas vorsichtiger zu fassen, wie bei der ersten Untersuchung in Heidelberg.

Die nachfolgenden Ausführungen legte ich vor der Operation Herrn Kollegen Krause vor und unterbreitete sie auch Herrn Geheimrat Erb.

Ich gebe sie besonders auch deshalb wörtlich wieder, weil sie geeignet sind, mich der Epikrise zu entheben.

Diagnose:

Die Symptomatologie weist auf einen Krankheitsprozeß, der sich am unteren bis mittleren Cervikalmark in einer gewissen, nicht unerheblichen Höhenausdehnung ausbreitet und hier in einer der tieferen Etagen eine nahezu totale Leitungsunterbrechung in den langen Bahnen verursacht, während er nach oben in einer sukzessiven und sprunghaften Weise seinen Einfluß auf das Rückenmark und seine Wurzeln verliert. So sind z. B. einige von der 7. Cervikalwurzel (resp. dem VII. Segment) versorgte Muskeln, wie die Strecker der Hand und der Extensor dig. communis fast ganz verschont. während die von der Cervikalis V und VI versorgten wieder in weit stärkerem Maße betroffen sind. Ferner deutet die obere Grenze der Anaesthesie auf einen höheren Sitz des Prozesses resp. höheres Hinaufreichen als die der motorischen Störung.

Bei der allmählich-progredienten Entwicklung und dem Fehlen jeder Systematisierung ist in erster Linie an eine Neubildung zu denken. Auch der Umstand, daß der Krankheitsherd in vertikaler Richtung eine nicht unbeträchtliche Ausdehnung besitzt, andererseits weder den langen Bahnen folgt noch eine disseminierte Verbreitung hat. spricht für einen geschwulstartigen Prozeß.

Die Schwierigkeit liegt aber wesentlich darin. zu entscheiden, ob er einen extra- oder intramedullären Sitz hat. ob es sich um ein Glioma medullae spinalis (Gliose unwahrscheinlich) oder um einen meningealen Tumor handelt. Und es ist von vornherein zuzugeben, daß diese Entschei-

*) Monatsschrift für Psych. und Neurolog. Bd. XX, H. 3.

dung nicht mit voller Sicherheit zu treffen ist.

Mehr zugunsten eines extramedullären Sitzes sprechen folgende Momente:

1) die langsame Entwicklung unter Brown-Séquard schen Symptomen und die lange Persistenz dieses Stadiums (vergl. Erbs Krankengeschichte). Indes kommt das auch ausnahmsweise beim intramedullären Tumor vor.*)

2) die sehr starke Ausbildung der spastischen Symptome und der erhöhten Reflexerregbarkeit an den Beinen. Kommt aber auch ausnahmsweise beim intramedullären Tumor vor.

3) die Tatsache, daß die Leitungsunterbrechung in den langen Bahnen eine nahezu komplette geworden ist, während die Kern- resp. die nukleo-radikulären Symptome wenig ausgeprägt sind.**) Ein Gliom könnte diese Symptomatologie nur erklären, wenn es eine breite Basis im unteren Hals- (und evtl. oberen Dorsal-) Mark hätte, sich dagegen nach oben verjüngend in unregelmäßiger Verbreitung verlöre. Das kann man sich schwer vorstellen. Bei einem extramedullären Tumor ist dagegen diese Art der Druckwirkung nicht ungewöhnlich: starker wachsender Druck am unteren Pole resp. in der Mitte, geringerer und mehr oder weniger stabil bleibender am oberen. Oder auch zunehmende Druckschädigung der weißen Substanz, langer Widerstand der grauen und Wurzeln.

Aber typisch ist der Fall keineswegs und bietet vieles Ungewöhnliche und manche Unklarheit. Dahin gehört:

1) Das Fehlen oder die Geringfügigkeit der Schmerzen,

2) die Geringfügigkeit der Muskelatrophie und der elektrischen Veränderungen — aber man sieht das gelegentlich bei sehr langsam sich vollziehender Kompression der grauen Substanz bezw. der vorderen Wurzeln,

3) das Fehlen einer scharfen oberen Grenze und die Disharmonie zwischen der Motilitäts- und Sensibilitätsstörung an den oberen Extremitäten —. aber man weiß nicht, inwieweit da die erste Operation mit ihren Folgen im Spiel ist,

*) Vergl. dazu die weiter unten folgende Krankengeschichte Beobachtung 13.

**) Zusatz zur Erläuterung: d. h. es fehlt die degenerative Lähmung fast vollständig.

4) die Erscheinung, daß trotz Beginns in der linken Seite, jetzt die rechte Hand die stärker betroffene ist — aber auch hier könnte die Operation oder auch der Gegendruck am Knochen durch Verdrängung im Spiele sein.

5) die Verlaufsschwankungen, die interkurrente Besserung. Kommt aber auch ausnahmsweise beim extramedullären Tumor vor (vergl. eine entsprechende Beobachtung bei Stertz).

Alles in allem hat also die Annahme eines extramedullären Tumors (evtl. auch einer Pachymeningitis cervicalis hypertrophica) etwas mehr Wahrscheinlichkeit. Und damit ist die Indikation für explorative Laminektomie in der Höhe des VI. und VII. Cervikalwirbels mit Eröffnung der Dura mater begründet.

Berlin, den 30. August 1906.

H. Oppenheim.

Die Operation wurde am 6. September, früh 8½ Uhr in meiner Gegenwart von F. Krause ausgeführt.

Ich hatte vorgeschlagen, am VII. Cervikalwirbel die Laminektomie zu beginnen und von da nach oben fortzusetzen. Die Orientierung war aber durch die voraufgegangene Operation erschwert und so wurde zunächst die hintere Hälfte des I. Dorsalwirbels fortgenommen. Hier erscheint die Dura gespannt und wie aufgetrieben; ohne Pulsation. Gleich oberhalb der Stelle beginnt die Narbe, d. h. eine schwielige Auflagerung, die die Dura verdeckt in Ausdehnung von 2 Wirbeln. Bei Eröffnung von unten her entleert sich viel Liquor, aber nicht im Strahle, nicht übermäßig, dann pulsiert das Rückenmark und sieht auch unten gut aus. Es wird nun von unten herauf sondiert, und es scheint an der Stelle der Narbe das Mark mit den Meningen verwachsen, aber es gelingt doch bei weiteren Versuchen, einen Weg zu bahnen. Und nach Durchschneidung des derben Narbengewebes und der Dura gelangt der Operateur sofort (in Höhe des VII. Cervikalwirbels und von da nach oben) auf den blaurot gefärbten Tumor, der gerade hinten und etwas mehr nach links auf dem Marke liegt und sich wie ein länglicher Wulst nach oben erstreckt. Um zu seinem oberen Ende zu gelangen, muß auch der Bogen des V. Halswirbels entfernt werden, der obere Pol reicht bis unter den vierten, es gelingt aber nun, den 73 mm langen Tumor stumpf auszulösen. Er hat

etwa die Gestalt eines Blutegels (s. Fig. 14, Tafel V-VI). An vielen Stellen ist er von glasig durchscheinenden Partien durchsetzt und es entleert sich beim Einschneiden aus diesen sulzige Flüssigkeit, und die Geschwulst verkleinert sich dabei. Das Rückenmark ist nach vorn verdrängt und erscheint bandartig abgeflacht. Beim Manipulieren in dieser Höhe kommt es zu Zuckungen in den Armen und beim Zerren am oberen Pole der Geschwulst kam es vorübergehend zum Atemstillstand (Phrenicuswirkung?). —

Die sehr schwierige Operation, die circa 2 Stunden dauerte, nahm einen guten Verlauf, die Narkose war gut. Patient erholte sich nach der Operation und bot keine neuen Erscheinungen. Aber ca. 2×24 Stunden post operationem erfolgte unter krampfhaften Erscheinungen bezw. Konvulsionen in der linken Körperseite (scheinbar cerebralen Ursprungs) der exitus. Sektion verweigert, aber Herausnahme des Rückenmarks gestattet.

Die äußere Beschaffenheit desselben, entsprechend dem Sitze der Geschwulst wird durch die Fig. 15, Taf. V-VI gut veranschaulicht.

Die so hervortretende Konfigurationsveränderung beginnt oben entsprechend der Mitte der Halsanschwellung resp. etwas höher und reicht von da 6 cm nach abwärts. Die oberste Partie dieses Abschnittes, welche etwa 4½ cm unterhalb des obersten Rückenmarksendes beginnt, zeigt die stärksten Veränderungen. Es sind fettige, bröcklige Auflagerungen von geronnenem Blut, welche dieser Partie ein gleichsam ulzeriertes Aussehen verleihen. Die so veränderte Stelle hat in vertikaler Richtung eine Ausdehnung von 2 cm.

In dieser Höhe ist das Rückenmark in sagittaler Richtung ziemlich stark abgeflacht, unterhalb der Stelle verjüngt es sich im ganzen und zwar etwas mehr als dem gewöhnlichen Umfang des unteren Hals- und oberen Dorsalmarks entspricht. Die sonstigen Veränderungen sind hier geringfügiger, nur erscheinen die weichen Rückenmarkshäute hinten leicht rosig verfärbt bezw. blutig imbibiert. Ferner ist das Rückenmark an einer Stelle durch eine frische Verletzung (bei der Sektion) eingeschnitten. Schließlich fällt es auf, daß die Rückenmarkswurzeln rechts gut entwickelt sind und sich deutlich abheben, während sie links stark verdünnt und reduziert erscheinen.

Eine größere Quantität eingedickten Blutes findet sich dann noch am untersten Abschnitt der veränderten Partie entsprechend dem oberen Dorsalmark.

Auf einem Querschnitt durch die Mitte der Halsanschwellung unmittelbar oberhalb der krankhaft veränderten Partie findet sich eine schmale zentrale Hämorrhagie, die etwa die Gegend der hinteren Kommissur betrifft und sich von da etwa in der Richtung des Septum medianum posticum nach hinten erstreckt. Ein unterhalb dieses Gebietes angelegter Querschnitt zeigt eine in transversaler Richtung verlaufende Spalte, die einen Fortsatz nach hinten schickt (artefiziell?). Die Zeichnung des Querschnitts ist hier verwaschen. An anderen Stellen des Rückenmarks ist zunächst keine sichere Veränderung festzustellen.

Das Präparat wird in Müllerscher Flüssigkeit behufs späterer genauer Untersuchung aufbewahrt.

* * *

Die epikritischen Bemerkungen zu diesem differentialdiagnostisch ungewöhnlich schwierigen und interessanten Falle ergeben sich aus der Betrachtung unserer diagnostischen Ausführungen von selbst und will ich nur darauf hinweisen, wie sehr die Verhältnisse fast bis in das Detail meinen Voraussetzungen entsprachen. Die Schwierigkeiten waren hier besonders dadurch geschaffen, daß vor Jahresfrist resp. vor 1½ Jahren eine Operation vorausgegangen war, die an der Dura mater Halt machte, und es mußte wohl in Erwägung gezogen werden, daß ein Teil der vorliegenden Erscheinungen als Operationsfolgen anzusehen seien. Es ist bedauerlich, daß bei dieser ersten Operation die Dura mater uneröffnet geblieben ist. Zweifellos wäre nach Spaltung derselben der Tumor gefunden und bei einer damals realisierten Ausschälung wären wohl die Bedingungen für eine vollkommene Ausheilung vorhanden gewesen. Nach der Zeit war aber nicht nur die Geschwulst gewachsen, sondern auch das Allgemeinbefinden des Kranken naturgemäß stärker geschädigt, seine Widerstandsfähigkeit durch andauerndes Krankenlager, Cystitis, Furunkulose mehr und mehr herabgesetzt worden.

Die im Rückenmark selbst in der Höhe der Geschwulst hervortretenden Veränderungen sind wohl auf Rechnung der Kompression zu bringen und als Folge derselben zu betrach-

ten, doch bedarf es noch der genauen histologischen Untersuchung, um festzustellen, ob nicht die ungewöhnliche Kombination eines extramedullären Tumors mit einer Gliosis vorlag, was ich jedoch für durchaus unwahrscheinlich halte.

---

Die Betrachtung dieser 9 Fälle von Rückenmarkshauttumor — vergl. dazu die Figuren 14 und 16, Tafel V-VI — ergibt das erfreuliche Resultat, daß in allen die Diagnose eine zutreffende und die Ortsbestimmung eine genaue gewesen ist, so daß die Neubildung immer an der erwarteten Stelle gefunden worden ist. Nur in einem (Beobachtung 4) hat die lokale Arachnitis, die sich oberhalb des Tumors entwickelt hatte, dazu geführt, daß der obere Pol desselben etwas zu hoch gesucht und damit eine größere Trepanationsöffnung angelegt wurde als für die Enukleation der Geschwulst erforderlich war.

Auch das therapeutische Resultat ist ein sehr befriedigendes, da in 4 von den 9 Fällen d. h. in 44—45% , die operative Behandlung eine erfolgreiche gewesen ist. In zweien ist die Heilung als eine vollkommene zu bezeichnen, im dritten ist eine umschriebene Lähmung im Bereich der Muskulatur der linken Hand bestehen geblieben, aber auch diesen Fall dürfen wir in die Gruppe der geheilten bringen, während in dem vierten der Heilungsvorgang noch nicht abgeschlossen ist, da die Exstirpation der Geschwulst erst vor einigen Monaten ausgeführt worden ist.

Diese Zusammenstellung würde aber eine unvollkommene sein und kein richtiges Bild von den tatsächlichen Verhältnissen geben, wenn ich nicht auch diejenigen Fälle anführte, in denen unter der Annahme eines extramedullären Tumors operiert worden ist, ohne daß die vermutete Neubildung gefunden wurde.

Dahin gehört zunächst die folgende

### Beobachtung 10.

C., 35 Jahre alt, Zahnarzt aus Warschau, wurde mir am 1. September 1905 von Dr. E. Flatau überwiesen unter dem Verdacht, daß es sich um einen Tumor entsprechend der

rechten Rückenmarkshälfte in der Höhe des V. Dorsalsegmentes handele, wobei die Frage offen gelassen wurde, ob es sich um eine extra- oder intramedulläre Neubildung handele.

Die Anamnese lautete so:

Im Mai und Juni 1904 verspürte Patient ein Gefühl von Ameisenkriechen im linken Bein, vom Knie bis zum Fuß. Diese Paraesthesien bestanden 2—3 Wochen unverändert, verbreiteten sich dann über das ganze linke Bein und die linke untere Bauchgegend bis zur Mittellinie. Dazu kam ein schmerzhaftes, spannendes Gürtelgefühl, das er aber immer durch eine Veränderung seiner Körperhaltung beseitigen konnte. Gleichzeitig stellte sich retentio urinae ein. Im Juli bemerkte er, daß beim Coitus keine Ejakulation erfolgte, daß sich dabei aber ein Schmerz in der linken Hälfte des Penis und Scrotum einstellte.

Während des Herbstes und Winters blieb der Zustand fast unverändert. Seit dem Frühjahr 1905 steigerten sich allmählich die gesamten Beschwerden. Ende Mai fuhr er nach Oeynhausen, der Zustand erfuhr dort aber keine wesentliche Besserung.

Nach der Rückkehr hatte er eines Tages einen sehr heftigen Schmerz in der rechten Kreuz- und Lendengegend; so heftig, daß er mehrmals in Ohnmacht fiel.

Vor 7 Wochen spezifische Kur (Jodkalium und Injektionen von Hydrargyrum sozojodolicum); die Injektionen wurden aber schlecht vertragen und mußten ausgesetzt werden; statt dessen Inunktionskur. Trotzdem allmähliche Verschlimmerung, indem sich eine sich mehr und mehr steigernde Schwäche des rechten Beines einstellte; so daß es zur Zeit beim Gehen nachgeschleppt wird. Dagegen ließen die Paraesthesien im linken nach.

Das schmerzhafte Gürtelgefühl und die retentio urinae blieben bestehen.

In den letzten 4—5 Wochen stellten sich Schmerzen in der rechten Scapula, zuweilen auch im rechten Arm ein.

Lues und jede andere venerische Krankheit wird in Abrede gestellt. Vor 7—8 Jahren litt er an Lungenkatarrh und Hämoptoe.

Bei der von mir am 1. September 1905 vorgenommenen Untersuchung erhob ich folgenden Befund:

Spastische Parese des rechten Beines mit Babinskischem Zeichen und dorsalem Unterschenkelphänomen. Links spastischer Zustand nur angedeutet, kein Babinskisches Zeichen. Im linken Bein Hypalgesie und Thermhypaesthesie bis zum Abdomen hinauf und bis zur VI. Rippe, mindestens noch Handbreit über Nabel. An dieser Stelle Gürtelschmerz beim Husten.

Am rechten Bein Sensibilität normal, auch am Thorax.

Nur tiefer Druck auf die Muskeln des rechten Beines weniger schmerzhaft. Am Rücken ist rechts oben die taktile

und Schmerzempfindung von der V. bis VI. Rippe ab etwas vermindert. Lagegefühl auch am rechten Bein erhalten.

Starke Druckschmerzhaftigkeit des Dornfortsatzes des dritten Dorsalwirbels. Keine Schalldämpfung. Lungenbefund negativ.

Bauchmuskeln normal, auch oberer Bauchreflex erhalten.

Blasse Farbe, schlechtes Aussehen.

Diagnose: Bild des extramedullären Tumors in Höhe des dritten Dorsalwirbels, entweder Neubildung oder versteckte Caries mit Druck auf Mark durch käsiges Material bezw. abgesperrten Liquor bei Verengerung. Druck von hinten und rechts. Auch könnten epidurale tuberkulöse Granulationen im Spiele sein, aber wahrscheinlicher ein Tumor.

Therapie: Erst versuchsweise Extension, dann — bei negativem Ergebnis — Operation."

Als die Extension verschlimmernd wirkte, entschloß sich der Kranke zur Operation. Diese wurde von Prof. F. Krause in meiner Gegenwart ausgeführt. Die Dura zeigte sich in der Höhe des III. und IV. Dorsalwirbels sehr stark gespannt, ohne Pulsation, bei der Eröffnung stürzte der Liquor im starken, vollen Strahl heraus, die Arachnoidea zeigte sich sulzig getrübt, und es fanden sich hier namentlich rechts Verwachsungen. Schon bei der Sondierung konnte der Operateur feststellen, daß die Passage nach allen anderen Richtungen frei war, nur rechts kam sie nach unten nicht über 1—1½ cm hinaus, und hier fanden sich nach Entfernung des IV. Bogens die Verwachsungen zwischen den Meningen und dem Rückenmark, die eine Art Tasche zu bilden schienen.

Nach Entleerung des Liquor begann das Rückenmark zu pulsieren.

Es ließ sich weder eine Caries noch ein extramedullärer Tumor nachweisen und auch am Marke selbst konnten wesentliche Veränderungen nicht entdeckt werden.

Die Operation — in Bauchlage — hatte 2 Stunden gedauert und wahrscheinlich ist diesem Umstand der plötzliche Eintritt des exitus zuzuschreiben. — Die Obduktion wurde verweigert, und so läßt sich ein intramedullärer Prozeß nicht mit aller Bestimmtheit ausschließen — aber es mußte doch von uns die Frage aufgeworfen werden, ob nicht diese lokale Liquor-Stauung als die Ursache und Grundlage der Krankheitserscheinungen anzusehen sei.

In dieser Hinsicht standen mir schon einige Erfahrungen zu Gebote, z. B. ein Fall von Wirbelcaries, in welchem die Verengerung des Wirbelkanals zu einer vorwiegend unilateralen Liquorstauung und damit zu den Erscheinungen der Brown-Séquard schen Lähmung geführt hatte; hier hatte auf meinen Rat und in meiner Gegenwart Lexer die operative Beseitigung des Hindernisses vorgenommen und damit einen schönen Erfolg erzielt (vergl. S. 293 u. 301 der 4. Aufl. meines Lehrbuches der Nervenkrankheiten).

Aber sowohl hier wie in einem weiteren Falle, den ich in Gemeinschaft mit den Herren Krause und Goldscheider behandelt habe (vergl. S. 638 meiner Abhandlung: Zur Symptomatologie und Therapie der sich im Umkreis des Rückenmarks entwickelnden Neubildungen. Mitteil. aus den Grenzgebieten etc., Bd. XV, H. 5), lag doch eine Verengung des knöchernen Wirbelkanals vor, während wir nun zum ersten Male einer scheinbar reinen „Meningitis serosa (und fibrosa) spinalis" mit den Erscheinungen des extramedullären Tumors begegneten.

Ungefähr um dieselbe Zeit resp. bald darauf hatte F. Krause Gelegenheit eine Patientin (Beob. 11) zu operieren, die einige Monate vorher von mir untersucht war und bei der ich die Wahrscheinlichkeitsdiagnose eines extramedullären Tumors am Cervikalmark rechts auf Grund sehr gut ausgesprochener Symptome gestellt hatte. Als mich Patientin wieder konsultieren wollte, wurde ich gerade ins Ausland zu einem Kranken gerufen, und so wandte sie sich an Koll. Placzek, der, wie ich erfuhr, zu derselben Auffassung gelangte und die operative Behandlung dringend befürwortete. Auch hier fand Krause bei der Operation keinen Tumor, sondern eine Arachnitis fibrosa mit zahlreichen Verwachsungen und eine unter beträchtlichem Druck stehende Liquor-Ansammlung.

Dieser Fall ist nun aber besonders deshalb wichtig, weil die Operation zunächst entschieden genützt und eine auch von mir konstatierte Rückbildung eines Teils der Erscheinungen angebahnt hat. Wenn nun auch keineswegs von Heilung die Rede sein kann, läßt sich hier der Verdacht, daß ein verstecktes Spinalleiden übersehen sei, kaum aufrecht erhalten.

Gestützt auf diese Erfahrungen habe ich die Frage der sog. Meningitis serosa spinalis in der schon mehrfach zitierten Abhandlung aufgeworfen und F. Krause hat sie dann in der Sitzung der Berliner med. Ges. vom 16. Mai d. J. an der Hand desselben Materials und eines weiteren von uns gemeinschaftlich beobachteten Falles von Geschoßverletzung des Rückenmarks*) ebenfalls behandelt. Auf der Naturforscherversammlung dieses Jahres in Stuttgart mußten wir sie ebenfalls aufrollen, und es sind dort entsprechende interessante Beiträge in der Diskussion von Bruns und Saenger geliefert worden.

Auf einige andere Beobachtungen von „nicht parasitären Piazysten" am Rückenmark, wie sie z. B. von Spiller, Musser und Martin**) und schon früher von H. Schlesinger in seinem Buch über die Rückenmarks- und Wirbeltumoren S. 46 u. 126 (nach brieflicher Mitteilung) besprochen sind, mußte ich ebenfalls hinweisen, da vielleicht gewisse Beziehungen dieser sog. Zysten zu der sog. Meningitis serosa spinalis anzunehmen sind.

Ist auch die Frage nach dem Wesen und der Pathogenese dieser Meningitis serosa spinalis noch eine unabgeschlossene, so ist es doch von größter Wichtigkeit, zu wissen, daß derartige Zustände vorkommen und durchaus geeignet sind, das Bild der Rückenmarkshautgeschwulst vorzutäuschen.

Eine große praktische Bedeutung hätte die Tatsache vielleicht insofern, als dieser Prozeß möglicherweise der spontanen Rückbildung fähig ist. Solange das jedoch nicht erwiesen ist, wird auch er die Indikation zur chirurgischen Behandlung abgeben. Könnte man ihn nun differentialdiagnostisch von den Neubildungen trennen, so würde eventuell eine Punktion (durch den Wirbelbogen hindurch — entsprechend etwa der Neisserschen am Schädel — da es sich meist um dorsalen oder cervikalen Sitz der Affektion handelt) für die Entleerung der Flüssigkeit ausreichen. Einstweilen bleibt aber auch für die Fälle dieser Kategorie die Laminektomie der notwendige Weg der Behandlung.

---

*) „Zur Kenntnis der Meningitis serosa spinalis", „Berl. klin. Wochenschr." 1906, Nr. 25.

**) A case of intradural spinal Cyst with operation and recovery. University of Pennsylvania Bulletin 1903, March-April.

Die Bezeichnung: explorative Laminektomie ist zwar auch schon in den vorhergehenden Beobachtungen gelegentlich angewandt worden. Fast immer hat es sich jedoch um zielbewußte Operationen gehandelt, die unter der Annahme ausgeführt wurden, daß ein erreichbares und entfernbares Gewächs im Wirbelkanal vorliege. Ich wende mich nun zur Schilderung einiger Fälle, in denen die Operation wirklich von vornherein eine explorative war, in denen zwar auch mit der Möglichkeit einer extramedullären Neubildung gerechnet wurde, die Diagnose aber doch so unsicher erschien, daß wir uns bewußt waren, den Eingriff zunächst nur zum Zweck der Aufklärung vorzunehmen, um dann je nach dem Ergebnis auf weiteres Vordringen zu verzichten oder die radikale Entfernung des Krankheitsproduktes anzuschließen.

Gerade diese Frage — die Berechtigung der explorativen Laminektomie — ist es, welche gegenwärtig im Brennpunkt des Interesses steht und der eingehendsten Erörterung bedarf.

Ich möchte die Bemerkung vorausschicken, daß dieser Eingriff nur in einem unserer 4 Fälle, in denen er in dem genannten Sinne ausgeführt worden ist, geschadet, in einem zweiten genützt hat und in den beiden anderen für den weiteren Verlauf irrelevant gewesen ist.

### Beobachtung 12.

S., ein 47jähriger Herr aus G. in Österreich, wurde mir im März d. J. von seinem Hausarzt und Prof. Z. behufs ev. „Richtigstellung der Diagnose und Veranlassung des weiteren therapeutischen Eingriffs“ überwiesen. Der Aufforderung war folgende Krankengeschichte beigegeben:

Keine hereditäre Belastung. Geburt normal. Seit Kindheit besteht rechts Klumpfuß; trotzdem konnte S. sich gut bewegen und ausdauernd gehen.

1884 Lues, behandelt mit 4 Einreibungskuren und Decoct. Zittmanii; in früheren Jahren auch stärkerer Alkoholabusus.

Beginn der jetzigen Erkrankung:

Nach einer Erkältung auf der Jagd im Mai 1901 plötzliches Auftreten von bohrenden Schmerzen in der rechten

Brustseite vom Schlüsselbein abwärts bis zur Mitte des Brustbeins. Rücken frei. Die Schmerzen auch bei Nacht, intermittierend und anfallsweise stärker. Zunahme derselben im Herbst und Verbreitung über die ganze rechte Brust. Gürtelgefühl in der Höhe der obersten Rippen. Bauchgegend stets frei. Oktober 1901 Kur in Baden (24 Bäder) mit deutlicher Besserung.

Januar 1902 neuerliche Verschlechterung. Mai 1902 Kur in Battaglia. Zunahme der Schmerzen mit großer Kräfteabnahme, konnte aber noch 3—4 Stunden umhergehen. Abmagerung. Kur in Roncegno, dann in Meran und an der Riviera.

1903. Andauernde rechtsseitige Schmerzanfälle. Gefühl von Überempfindlichkeit der Haut an der rechten Brustseite. Im April Steigerung der Schmerzen. Jod- und Hg.-Kur durch 6 Wochen ohne Erfolg. Auftreten von Schmerzen in der obersten Brustwirbelsäule, auch beim Liegen, beim Gehen stärker. Gefühl von Kriebeln in den Sohlen, rechts stärker als links. Gegen den Herbst zu Besserung.

1904. Aufenthalt im Süden. Allmähliche Zunahme der Intensität der Schmerzen. Gasteiner Kur, dort akute Verschlechterung. Ausbreitung der Schmerzen auf die ganze rechte Brustseite, auch links jetzt Schmerzen vom Schlüsselbein bis zur Brustwarze, aber ohne Überempfindlichkeit der Haut.

1905. Verstärkung der Schmerzen, besonders beim Gehen und Sitzen. Kann sich infolgedessen wenig bewegen.

November 1905. Klagt über Schmerzen in der ganzen rechten Rippengegend, links nur bis zur Brustwarze. Am stärksten sind sie beiderseits in der Höhe der Brustwarzen, in der Achsel und über den Schulterblättern. Hals und Kopf, ebenso Bauch-, Lendengegend und Beine ganz frei. Nur bei stärkeren Schmerzen Gefühl von Zusammenziehen der Beine und Kriebeln in den Fußsohlen. Art der Schmerzen: Beständiges Brennen, anfallsweises Stechen und Schneiden, 6—10 mal hintereinander, im Bereich der oberen Rippen, im Pectoralisgebiet.

Sie sind ständig, hören nur bei flacher, ruhiger Lage auf. Bei starken Schmerzen Gefühl von Beengung, und zieht es ihm unwillkürlich den Kopf bis zur Brust herunter. Beweglichkeit der Beine erhalten, nur ist Patient leichter ermüdbar. Keine Blasenbeschwerden etc.

Status: Abgemagert, Haut blaß. Pupillen: Rechte mitunter weiter als die linke, aber nicht ständig. Lichtreaktion prompt. Augenbewegungen etc. frei. VII und XII normal. Masseteren gut. Kopfbewegungen nach allen Richtungen frei.

Kopfstellung beim Stehen: Kopf wird stark nach vorn und etwas nach rechts geneigt. Kinn fast dem Brustbein aufliegend.

Kyphose der oberen Brustwirbelsäule, die aber aktiv und passiv völlig zum Schwinden gebracht werden kann.

Schulter- und Armbewegungen frei.

Keine Atrophie, keine trophischen Störungen an Haut und Nägeln.

Tricepsreflexe beiderseits leicht erhöht. Atmungstypus nicht verändert.

Bauchreflex links auslösbar, rechts im Epigastrium fehlend, im Hypogastrium erhalten. Aufrichten aus der Rückenlage ohne Unterstützung der Arme möglich. Wirbelsäule, abgesehen von der Verbiegung im oberen Brustbereiche, gerade, frei beweglich, auf Druck und Beklopfen nirgends schmerzhaft. Auch seitlich von der Wirbelsäule keine Druckpunkte.

Kremasterreflex fehlend.

Kniephänomen: Clonus rechts stärker als links, ebenso Fußclonus rechts stärker als links. Rechts auch Babinski regelmäßig zu erzielen.

Links Fußsohlenreflex normal. Rechts Klumpfuß mit Atrophie der Waden- und Peronealmuskulatur. Keine trophischen Störungen an der Haut der Zehen. Beweglichkeit an den unteren Extremitäten nicht beschränkt. N. ischiad. nicht empfindlich.

Gang (abgesehen von der durch den Klumpfuß bedingten Störung) nicht verändert.

In der oberen Brustgegend — und zwar rechts vom 2. Interkostalraum bis etwa zur VI. Rippe, links im 3. Interkostalraum — besteht Überempfindlichkeit der Haut für Berührungen, in einem kleineren Bereiche auch für Nadelstiche und Kälte.

Am übrigen Körper Sensibilität vollkommen normal.

Lungen, Urin normal.

Intensive Jodkur sowie Injektionen von Antipyrin-Cocain ohne Erfolg.

Unter dem Verdachte, daß ein Tumor die Ursache der Beschwerden und Erscheinungen bilde, wurde nun der Wirbelkanal im Niveau des 2. und 3. Brustwirbels eröffnet. Dura ohne äußerliche Veränderungen. Das Rückenmark, durch dieselbe hindurchpalpiert, bietet keine tastbare Verdickung oder Unebenheit. Es wurde daher von der Eröffnung des Duralsackes abgesehen; Durchschneidung der 2. bis 4. hinteren Dorsalwurzel beiderseits.

In den ersten Wochen nach der Operation Anaesthesie der Haut im Bereiche der durchschnittenen Nervenwurzeln. Keine Lähmungen. Reflexsteigerung vermindert. Sistierung der Schmerzanfälle; dauernde dumpfe Schmerzen wie früher.

Weiterhin allmähliche Zunahme der Spasmen, rechts stärker als links. Wiedereintritt der Schmerzanfälle."

Aus einer Zuschrift des Dr. M. in G., der den Patienten später behandelt hat, erwähne ich, daß dieser die Diagnose einer meningealen Neubildung gestellt und die Operation wegen Nichteröffnung der Dura mater für eine unzureichende gehalten hat.

Ferner ist aus einer Zuschrift des Prof. M. in G. an mich zu entnehmen, daß dieser zur Zeit (vor der Operation) eine Hypaesthesie in den entsprechenden Interkostalgebieten festgestellt und die Diagnose: „Metasyphilitische, exzentrische Wurzelzonen-Neuralgie nerv. intercost. dextr. mit dem tristen Ausblick auf Tabes dorsalis" gestellt hat.

Am 8. März 1906 hatte ich zum ersten Male Gelegenheit, den Patienten, den ich dem Hansasanatorium überwies, dort zu untersuchen.

Meine Journalnotizen lauten so:

Sitz der Schmerzen rechts von der dritten Rippe bis etwa zur Höhe der sechsten Rippe; links beschränkt sich der Schmerz wesentlich auf den dritten Interkostalraum bezw. 3. Rippe bis zur Mamilla, während er rechts noch handbreit unterhalb derselben sitzt. Schmerz hauptsächlich durch Bewegung hervorgerufen; auch die dem unteren Rand des Pectoralis entsprechende Gegend gehört noch zur Schmerzregion. Eine Hyperaesthesie der Brusthaut bei Berührung ist nicht vorhanden. Anaesthesie für Pinselberührung beginnt rechts 2—3 Querfinger oberhalb der

Brustwarze und reicht ebensoweit nach abwärts. Kommt man aus der fühlenden Zone von oben herab, so beginnt die nichtfühlende erst 1—2 cm oberhalb der Brustwarze; im ganzen sind die Angaben nicht konstant. Der Bezirk der absoluten Anaesthesie für leichtere Berührung betrifft ungefähr nur zwei Intercostalräume. Sehr ausgedehnt ist im Vergleich dazu der Bezirk, in dem Nadelstiche nicht richtig gefühlt werden, und zwar beginnt rechts schon im zweiten Zwischenrippenraum eine Zone der Hypalgesie, die sich zunächst bis etwa zur vierten Rippe erstreckt. In diesem Gebiet werden Nadelstiche als Berührung empfunden; dann folgt eine Zone bis zum Hypochondrium, in welcher Nadelstiche als „Streichen mit der Spitze" empfunden werden, und zwar in der oberen Hälfte dieses Gebietes etwas schmerzhafter als unten.

Links beginnt die Hypalgesie ebenfalls an der dritten Rippe und erstreckt sich etwa bis zur sechsten. Dann folgt nach unten eine Zone mit relativ gutem Schmerzgefühl, aber in der ganzen linken Abdominalhälfte ist es wieder abgestumpft. Die Abstumpfung des Temperatursinnes ist am Rumpf unerheblich und nur in der Gegend von der 2.—6. Rippe rechts mit einiger Zuversicht nachweisbar.

Die rechte Hand zeigt eine Entwicklungsanomalie der Art, daß der fünfte Finger erheblich verkürzt ist und daß sein Metacarpus fehlt; aber es besteht kein Bewegungsdefekt daselbst.

Bauchreflex beiderseits ohne Unterschied vorhanden; einige Warzen am Thorax bezw. Mollusken.

Kyphose des oberen Dorsalteiles der Wirbelsäule; Dornfortsatz des dritten und vierten Brustwirbels fehlt; Narbe links von den Dornfortsätzen in der Höhe des 1.—5. Brustwirbels. Perkussionsschall daselbst zeigt keine Veränderung. Druck nach rechts vom dritten Dorsalwirbel etwas schmerzhaft.—

Das pressende Gefühl hat der Patient nur rechts, das Brennen auch links. —

Rechtes Bein in toto magerer als linkes, besonders gilt dieses für den Quadriceps und mehr noch für die Unterschenkelmuskulatur. Diese Atrophie hat immer bestanden, desgleichen die Klumpfußbildung. Ausgesprochene Rigidität im rechten Bein mit andauerndem starken Fußclonus; enorm gesteigertes Kniephänomen, Patellarclonus.

Links keine Steifigkeit, Fußzittern hier weniger stark; auch Kniephänomen links nicht so stark gesteigert als rechts. Beim Beklopfen der rechten Tibia starke Einwärtsrollung des Beines, links weit weniger. Babinski rechts deutlich, links nicht. Oppenheim weder rechts noch links. Bei dieser Prüfung macht sich doch am rechten Unterschenkel eine deutliche Hyperaesthesie bemerkbar. — Kremasterreflex rechts normal, bei Reizung links werden beide Testikel emporgezogen.

Die rechte Lidspalte ist etwas weiter als die linke, Differenz aber sehr gering; Pupillenweite nicht verschieden. —

11. März: Die Kraftleistung in der rechten Oberschenkelmuskulatur deutlich geringer als links. Auch die leisesten Berührungen an beiden Beinen werden wahrgenommen, ebenso jeder Druck. Nadelstiche werden im allgemeinen an beiden Beinen gefühlt, aber an der Innenfläche des linken Unterschenkels sind manche Stellen, an denen die Stiche stumpfer empfunden werden. Patient bezieht das auf die Folgen einer Morphiuminjektion (?). An der Außenfläche macht sich eine solche Differenz nicht bemerkbar. Lagegefühl in beiden Beinen erhalten. Die Klumpfußbildung läßt sich nicht auf eine Muskellähmung zurückführen. An der Innenfläche des linken Fußes, bezw. unterhalb des Malleolus internus wird warm als kalt bezeichnet, auch bei langem Kontakt; rechts wird es prompt und richtig angegeben. —

Glutealzittern läßt sich besonders links auslösen. —

„Diagnose: Krankheitsprozeß in der Höhe des 2—4. Dorsalsegmentes mit Beeinträchtigung vorwiegend der rechten Rückenmarkshälfte. Neubildung oder chronische meningeale Entzündung mit Verwachsung.

Im Hinblick auf die kongenitale Entwicklungsanomalie ist auch eine kongenitale Anomalie des Markes (Gliose) nicht sicher auszuschließen, aber auch dann ist eine Kombination mit einem extraduralären Prozeß wahrscheinlich.

Deshalb ist in Ansehung der enormen Beschwerden explorative Eröffnung der Dura geboten".

12. März: Operation 9 Uhr vormittags (Professor F. Krause).

Länge der alten Narbe, die exzidiert wird, 12 cm. Sodann wird der 4. Dorsalbogen freigelegt, dann vorsichtige Trennung der narbig degenerierten Muskelfasern in der Mittellinie. Drei alte Ligaturen werden entfernt. Das schwielige Gewebe ist sehr hart, so daß das Messer sehr schnell stumpf wird. Auf der Dura liegen 2—3 mm dicke Schichten schwieligen Gewebes; von hier ziehen dicke schwielige Stränge rechts nach der Dura; links lassen sich die schwieligen Massen stumpf von der Dura abschälen. —

Nach Spaltung der Dura zeigt sich diese stellenweise mit der Arachnoidea verwachsen; letztere tritt stark und dunkelblaurot verfärbt hervor und ist diffus glasig verändert.

Während des Freilegens der Arachnoidea stürzen große Quantitäten Liquor hervor, aber nicht im Strahle. Pulsation nachher sehr ausgiebig, besonders im oberen Teil. Nach Spaltung des pialen Arachnoidalblattes liegt Rückenmark frei. Sondierung in der Mitte und rechts nach unten und oben ergibt nichts.

Oberhalb der eröffneten Stelle in Höhe des ersten Dorsalwirbels ziehen zahlreiche Stränge von der Innenfläche der Dura zur Arachnoidea und zum Rückenmark. Sie werden, soweit als möglich, durchtrennt. — Naht, Drain, Verband.

14. März: Aktive Bewegungen und Reflexe wie vor der Operation. Patient klagt über Urinbeschwerden. Befinden gut.

16. März: Verbandwechsel, Entfernung des Drains.

Motilität, Reflexe, Sensibilität wie vor der Operation.

Bauchdeckenreflex links vorhanden, rechts schwächer. Kremasterreflex vorhanden. Zwei Tage konnte Patient spontan nicht urinieren, mußte katheterisiert werden.

17. März: Temperatursteigerung bis 38°, die aber mit der Wunde nichts zu tun hat. Seit 1½ Tagen Appetit wesentlich gebessert.

21. März: Temperatur stieg ohne nachweisbaren Grund wieder auf 38°, ging jedoch am nächsten Tage wieder herunter.

23. März: Babinski rechts verschwunden.

29. März: Bauchdeckenreflex links normal, rechts nur vom Epigastrium aus und schwach. Pinselberührungen am

Thorax links überall gefühlt, rechts zwischen 2.—4. Rippe nicht.

Die Zone der Hypalgesie rechts von 3.—6. Rippe, links ungefähr ebenso. Zehenreflex rechts plantarwärts, doch nimmt große Zehe gewöhnlich nicht teil. Steigerung der Knie- und Fußphänomene wie früher. Warm und kalt an beiden Beinen gleich gut gefühlt.

Bewegungsfähigkeit normal.

Die Schmerzattacken waren in den ersten 14 Tagen nach der Operation noch heftig, verloren aber dann mehr und mehr an Intensität, so daß dem Patienten das Morphium wieder entzogen werden konnte. Eine völlige Rückbildung der Beschwerden erfolgte aber nicht. In dem objektiven Befunde trat nur nach zwei Richtungen eine Veränderung ein: 1) schwand das Babinskische Zeichen, 2) war die geringe Sensibilitätsdifferenz zwischen rechtem und linkem Bein (im Sinne des Brown-Séquard) später nicht mehr nachweisbar.

Patient verließ gebessert, aber ungeheilt das Sanatorium.

* * *

Die Epikrise ist auch hier im wesentlichen in meinem diagnostischen Resumé enthalten. Das hervorstechendste Symptom bildeten die heftigen Interkostalschmerzen, deren Persistenz, allmähliche Entwicklung resp. Steigerung und Ausbreitung — von rechts nach links und von einem Interkostalgebiet auf die benachbarten — auf einen lokalen, die hinteren Wurzeln oder das Rückenmark komprimierenden Prozeß hinwiesen. Nach Ausschließung eines Wirbelleidens war da zunächst an eine spezifische Meningitis zu denken. Diese Diagnose konnte aber kaum aufrecht erhalten werden, nachdem durch wiederholte antisyphilitische Kuren keine Besserung herbeigeführt war, das Leiden vielmehr seinen Fortschritt nahm. Gegen Tabes sprach nicht nur die allmähliche Progredienz und sukzessive Ausbreitung der Schmerzen, sondern vor allem die sich im weiteren Verlauf geltend machenden unilateralen Rückenmarkssymptome (besonders homolaterale Steigerung der Sehnenphänomene, Babinski und Andeutung kontralateraler Hypaesthesie).

So war die Annahme einer meningealen Neubildung oder einer lokalisierten Pachymeningitis durchaus begründet und

die explorative Laminektomie berechtigt. Diese hätte aber nicht an der Dura Halt machen dürfen.

Bei meinen diagnostischen Erwägungen schien es mir aber noch angezeigt, auf die kongenitale Entwicklungsanomalie am rechten Fuß und Arm Bezug zu nehmen. Diese durften nicht, wie das vorher geschehen zu sein scheint, bei der Aufstellung der Diagnose vernachlässigt werden. Und da sie am häufigsten im Verein mit Gliosis vorkommen (allerdings sah ich ähnliches auch schon beim Rückenmarkshauttumor, vergl. Beobachtung 6) war mit dieser Annahme zu rechnen. Da sie aber in der Symptomatologie nicht zum Ausdruck kam, und auch kaum geeignet schien, die enormen radikulären Schmerzen zu erklären, mußte ich postulieren, daß neben der vermuteten Gliosis ein extramedullärer Prozeß vorliege.

So erinnerte ich mich an eigene und fremde Beobachtungen, in denen die Gliosis mit Pachymeningitis verknüpft war. Auch unter dieser Voraussetzung schien die explorative Eröffnung des Wirbelkanals erforderlich.

Diese und der weitere Verlauf haben denn auch gezeigt, daß sicher ein lokaler chronisch-meningitischer Prozeß vorlag, mit dessen wohl nur teilweise ermöglichter Beseitigung auch ein Teil der Kompressionserscheinungen zurückging. Ob nun außerdem noch ein intramedulläres Leiden (Gliose?) im Spiele war, ist nicht sicher zu entscheiden; aus der Persistenz der subjektiven Beschwerden, wenn auch in abgeschwächtem Maße, ist das umsoweniger sicher zu erschließen, als bei der langen Dauer des Leidens und dem entschieden nosophobischen Charakter des Patienten auch mit einer psychogenen Stabilisierung der Schmerzen gerechnet werden mußte.

### Beobachtung 13.

Frl. B., 29 Jahre alt, aus Mitau, wurde mir zum ersten Male am 21. Mai 1903 von den Kollegen Schönfeldt und Idelsohn in Riga mit folgendem Bericht überwiesen:

„Sie bemerkte seit Herbst 1898 eine allmählich zunehmende Schwäche im rechten Bein. Verschlimmerung des Leidens infolge von psychischen Erregungen, dann nach Schwefelbädern erhebliche Besserung. Nach einigen Monaten stellten sich Rückenschmerzen ein, ferner Schmerzen in den Gelenken, Paraesthesien im linken Bein, Schwere im rechten. Am

rechten Bein normale Sensibilität, linkes fast analgetisch. Lendengegend bis zum Niveau des IV. Lendenwirbels hypalgetisch. Gesteigerte vasomotorische Erregbarkeit; geringes Tibia-Oedem, hohe Reflexe, Fußclonus rechts mehr als links, paretischer Gang. Nachschleifen des rechten Beines (29. April 98). Häufig starke Rückenschmerzen. Bei gewissen Stellungen der Augen treten leichte Zuckungen vom Charakter des Nystagmus (? O.) auf. Der psychische Habitus war insofern auffallend, als ab und zu eine gewisse Euphorie auftrat, die nur selten durch kapriziös-depressive Stimmungen abgelöst wurde. — Der Fall bot uns in seiner Beurteilung Schwierigkeiten; am nächsten lag uns die Annahme einer multiplen Sklerose."

Über die von mir am 21. Mai 1903 in meiner Sprechstunde vorgenommene Untersuchung besitze ich folgende Notizen:

„Spastische Parese besonders des rechten Beines typisch mit Babinskischem und Oppenheimschem Zeichen — letzteres beim Kneifen einer Hautfalte an der Innenfläche des Unterschenkels —, Hypalgesie und Thermhypaesthesie am linken Bein und linker Abdominalhälfte, ferner in der rechten Hypochondriengegend Hypalgesie. Bauchpresse links etwas kräftiger als rechts. Blase gut. In den Armen nur neurasthenischer Tremor und erhöhte Sehnenphänomene. An den Augen nichts.

Weiter beobachten, ob Tumor oder multiple Sklerose."

Bei einer erneuten Untersuchung ließ ich die Diagnose Sclerosis multiplex fallen, neigte mich der Annahme einer Geschwulst des Dorsalmarkes zu und überwies Patientin behufs klinischer Beobachtung der Nervenheilstätte Haus Schönow (Prof. Laehr) mit folgenden Zeilen:

„Frl. B., die ich heute Ihrer Behandlung überweise, bietet Symptome, welche es für mich wahrscheinlich machen, daß ein Tumor medullae spinalis in der Höhe des 5. (resp. 4.) Dorsalsegments vorliegt. Indes ist die Diagnose noch nicht einwandfrei, besonders da Schmerzen fast ganz fehlen und die obersten Niveau-Symptome mehr den Charakter von Mark- als von Wurzelerscheinungen haben. Mir liegt deshalb sehr viel an einer sorgfältigen klinischen Beobachtung."

Kollege Laehr hatte die Freundlichkeit, mir das dort geführte Krankenjournal zur Verfügung zu stellen, ich gebe

es wieder mit unwesentlicher Kürzung, insbesondere Fortlassung einiger unleserlicher oder unverständlicher Stellen.

E. B., ledig, Zahntechnikerin aus M.

Diagnose: Tumor spinalis in der Höhe des 6. bis 8. Dorsalsegments.

Anamnese: Vater gesund, Mutter 1899 an Nierenkrankheit gestorben. 4 gesunde Geschwister, keine erbliche Belastung.

Aetiologie: Influenza 1902, Mors matris 1899.

Früher Masern, Rheumatismus, wenig anstrengende körperliche Arbeit, mußte seit 4 Jahren Klavierspielen aufgeben wegen Rückenschmerzen.

Menses regelmäßig, ohne Beschwerden.

Vor 4 Jahren Beginn der Erkrankung: Schwere in den Beinen, das Gehen fiel ihr schwer, Schlaflosigkeit, Appetitlosigkeit, Besserung, darauf Erkrankung der Mutter, 9 Wochen sehr anstrengende Pflege, Tod der Mutter, infolgedessen Apathie, Appetitlosigkeit, Verlust des Gehörs. In Kemmern Behandlung mit Schwefelbädern, Nachkur in Libau mit kalten Bädern, nach diesen kalten Bädern Rückenschmerzen, Brennen in den Füßen, Erschwerung des Gehens. 1901 heiße Moorbäder, Besserung. 1902 erst Schlammbäder in Arnsberg, wenig Erfolg, dann wieder in Kemmern. Zuhause die alten Beschwerden.

Seit Herbst 1902 sehr heftige Schmerzen, Ferrum candens, darauf Besserung, dann kalte Packungen, kalte Güsse, gänzliches Aufhören der Rückenschmerzen. Seit dem 2. Juni 1903 wiederum Rückenschmerzen. Oppenheim. Anstalt Haus Schönow.

Bisherige Behandlung außer Bädern Jodkali, Brom, Massage und Elektrizität.

Jetzige Klagen: Schwerer Gang, Rückenschmerzen. Im rechten Fuß stärkere Schwäche, links mehr gefühllos, Schmerzen im Rücken nur links direkt unter dem Rippenbogen nach außen von den tiefen Rückenmuskeln an einer umschriebenen Stelle unterhalb der XII. Rippe. Druck auf die Wirbel nicht empfindlich.

Niederpressen der Schultern nicht empfindlich, Schmerzen in der Magengrube beim Aufheben der Arme.

Status: Großes, grazil gebautes Mädchen, Muskulatur, Fettpolster leidlich entwickelt, blaß.

Einzelne halblinsengroße Drüsen am Nacken und unter dem Kieferwinkel. Am rechten Unterschenkel einzelne grüne Flecke.

Pulmones ohne Besonderheit. Cor ebenso. P. 21 in ¼.

Abdomen ohne B. Urin ohne B.

Lidspalten—Pup.—, P. R. prompt. AB. frei, in seitlichen Endstellungen mäßiges Zucken. VII und XII frei, keine Sehstörungen, keine Sprachstörungen, Gehör gut, Schlucken gut. Gaumenreflex intakt.

O. E. Kein Trem. man. Händedruck kräftig—. Reflex—. Keine Ataxie.

U. E. Spannt bei passiven Bewegungen rechts mehr als links. Die Bewegungen sind links sämtlich kräftig, rechts sind sie schwächer, Zehenbeugung und -Streckung erfolgt langsam und unvollkommen, das Beugen

im Knie schwächer als Streckung, Beugung in der Hüfte relativ schwach. Druck auf Nerven und Muskeln nicht empfindlich.

Pat.-Reflex beiderseits mit Nachzittern, rechts mehr als links. Achillesreflex vorhanden. Fußclonus beiderseits, Babinski + beiderseits. In der Ruhe Beine in Streckstellung, Fuß adduziert, leicht nach innen rotiert, alles rechts mehr ausgesprochen.

Feine Berührungen am linken Oberschenkel vorn, Unterschenkel und Fußrücken schlecht wahrgenommen, besser an den Zehen, an der Fußsohle und Oberschenkel hinten. Rechts an der Wade, Fuß und Unterschenkel bisweilen ausgelassen, links am Abdomen bis zur Nabelhöhe und ½ Querfinger darüber nicht wahrgenommen, an der oberen Grenze 1 Mal Allochirie. Stärkerer Druck wahrgenommen, aber ungenau lokalisiert.

Stiche rechts vom Lig. poup. bis zur Höhe der VII. R. nicht als Schmerz empfunden, links ebenfalls, Stiche am ganzen linken Bein nicht als Schmerz empfunden, am rechten Bein eher lebhafte Empfindung.

Lagegefühl intakt.

Mastdarm gefüllt, kein spontaner Abgang.

7. Juni: Richtet sich allein auf, geht allein, schleift das rechte Bein nach. Etwas Balanzieren links beim Augenschluß. Keine Schmerzen bei längerem Stehen, nur Müdigkeit.

Oberer Teil des Rückens feucht, unterer Teil trocken, ebenfalls von der 2. Rippe ab. Hände feucht.

Druck auf den 5—7 proc. spin. empfindlich.

Berührungen: Obere Grenze der Hypaesthesie am Rumpfe in der Höhe des I. und II. Lumbalwirbels, zieht dann relativ wagerecht nach vorn bis 1½ Querfinger oberhalb des Nabels.

Im Stehen Dorsalwirbel etwas nach links abweichend im unteren Teil.

Die tiefen Rückenmuskeln springen links mehr hervor wie rechts.

Beim Seitwärtsbeugen spannen sich die entgegengesetzten Muskeln kräftig an, beim Beugen nach hinten wenig Spannung der Bauchmuskeln.

Beim Aufrichten im Bett Bauchmuskeln beiderseits kräftig. Diaphragma kräftig.

9. Juni: Faradisch: Rect. abd. rechts 78, links 88 mm R.A.

Galvanisch: rechts 10 MA., links 10 MA.

BR. links im Epigastrium schwach, unterhalb des Nabels immer lebhafter.

Rechts im Epigastrium schwach, unterhalb des Nabels schwach.

Temperatursinn: W. und K. rechts vorn in einer Zone, welche 1½ Querfinger breit über dem Nabel beginnt und allmählich nachlassend etwa 3 Querfinger unterhalb reicht, links oben dieselbe Grenze, unten aber die Vorderfläche des Trochanters mit umfaßt, nicht erkannt. Taktile Hypaesthesie stimmt mit obiger Grenze überein.

Hypalgesie reicht oben etwa ¾ Querfinger weiter hinauf.

Patientin wird rasch müde, so daß die Untersuchung nicht lange ausgedehnt werden kann.

Vom 11. bis 19. Juni: Klagen über Brennen im linken Oberschenkel, Müdigkeit im Rücken.

19. Juni: Gibt an, ab und zu spannenden Schmerz auf dem Fußrücken und Zehen rechts zu spüren. Im Rücken nur Müdigkeit, kein Schmerz. Gehen nicht schlechter, eher leichter. Keine Blasenstörung, Stuhlgang angehalten.

Im Sitzen leichte Skoliose dors. nach links.

6+7 Vertr. dors. etwas druckempfindlich.

Pinselberührungen werden hinten nicht angegeben in einem Bezirk, dessen obere Grenze links in der Höhe des I. proc. lumb., rechts von der Höhe des II. proc. lumb., horizontal nach vorn zieht.

Für kalt dieselben Grenzen, jedoch oberhalb etwas kühl angegeben und zwar links bis zur 9., rechts bis zur 8. Rippe, darüber als kalt empfunden, dasselbe gilt für heiß, welches in der hypaesthetischen Zone nicht, darüber als warm empfunden wird.

Stiche als solche erkannt oberhalb der Grenzlinie, wo Berührungen und warm und kalt erkannt wurden. Eine hyperalgetische Zone nicht vorhanden.

Im Liegen ergibt sich für Pinselberührungen: Sie werden vorn links in einer fast horizontalen, etwas nach unten geneigten Begrenzungslinie, 2—3 Querfinger oberhalb des Nabels, rechts 1 Querfinger oberhalb des Nabels nicht empfunden.

Rechts oberhalb des Poup. Bandes warm und kalt gefühlt, aber nicht genau erkannt.

Stiche und andauernde Temperaturreize zwischen 1 Querfinger unterhalb der Nabellinie bis unten hin lösen lebhafte Zuckungen in der gleichen Seite (Erhebung des Beines unter Adduktion) rechts stärker als links, aus, ohne daß Schmerzempfindung eintritt.

Bauchreflex links ganz schwach nur unter Nabelhöhe und etwas darüber, rechts von Nabelhöhe bis unten.

Bis zum 1. Juli allgemeine Beschwerden (Kopfschmerz, Verstimmung).

Menses 24.—29.

Jodipin (10%).

1. Juli: Klagt über Schmerzen (Brennen) links in einem Bezirk, der begrenzt wird: vorn fast von der Mittellinie, hinten von der hinteren Axillarlinie (10.—11. Rippe), oben in der ML. von der 6.—8. Rippe. In diesem Bezirk Berührungen +. Hypalgesie beginnt links in einer Horizontalen 1½ Querfinger oberhalb des Nabels, rechts etwa 1¼ Querfinger oberhalb des Nabels und bis unten reichend.

Stiche im linken Ober- und Unterschenkel vorn nicht schmerzhaft, oben lebhafte Beugebewegungen, beim Stechen des Fußrückens eine Dorsalflektion des Fußes, auch am linken Oberschenkel hinten Hypalgesie.

Rechts im unteren Sakralgebiet subjektive Schmerzempfindung, im oberen und Lumbalgebiet herabgesetzt.

Im Bereich der Schmerzen Stiche schmerzhaft, höher hinauf noch empfindlicher.

2. Juli: Heftige Schmerzen im rechten Bein von der Hüfte bis zu den Zehen, auch während der Ruhe.

3. Juli: Heute wieder schmerzfrei.

5. Juli: Gestern Abend eine Stunde lang Schmerzen im rechten Bein, die dann nachließen und seitdem nicht wiedergekommen sind. Nacht gut geschlafen.

6. Juli: Faradisch: Rect. abd. unterhalb des Nabels: rechts 78 mm, links 78 mm, kurz.

Rect. abd. oberhalb des Nabels: rechts 65 mm, links 65 mm, kurz.

Obliqu. abd. rechts 74 mm, links 74 mm, kurz.

Galvanisch: Rect. abd. unterhalb des Nabels rechts 6 M.A., links 6 M.A., kurz.

Obliq. abd. rechts 6 M.A., links 10 M.A., kurz.

Rect. abd. oberhalb des Nabels rechts 14 M.A., links 14 M.A., etwas weniger kurz.

Kathode als brennend empfunden: rechts 6. Rippe, links 5. Interkostalraum. Faradisch schmerzhaft empfunden bei 42 mm R.A. beiderseits etwa $1^1/_2$ Querfinger tiefer.

Oberschenkel:

Faradisch.

Rect. femoris rechts 66 mm, links 66 mm, kurz.

Galvanisch.

Rect. fem. rechts 10 M.A., links 10 M.A., kurz, prompt.

Unterschenkel: Faradisch und galvanisch direkt und indirekt kurz.

8. Juli: Bauchreflex links oben schwach +, nach unten zu lebhafter. Rechts oben —, erst von Nabelhöhe an +.

Obere Grenze der taktilen Hypaesthesie 1—2 Querfinger oberhalb des Nabels.

Stieldruck: Rechts überall +, lokalisiert. Links von 1 Querfinger oberhalb des Nabels bis zum Poupartschen Bande nicht, nach Wiederholung ganz unsicher empfunden.

Analgesie reicht nach oben rechts bis zur 5. Rippe, links bis zur 5. Rippe.

Spitz und stumpf in der hypalgetischen Zone gut unterschieden.

Lagegefühl +.

Berührung links hinten erst nahe dem After erkannt, rechts von der Höhe der I. L.W. nicht erkannt.

Stiche links dicht am After, rechts reicht die Hypalgesie etwas tiefer wie die Hypaesthesie.

9. Juli: Von heute ab täglich 2mal 1,0 J.K.

11. Juli: Fühlt sich ganz munter, keine Schmerzen.

13. Juli: Keine Schmerzen, kein Brennen. „Die Beine wollen mich nicht tragen."

15. Juli: Schmerzfrei, nur Brennen im linken Oberschenkel und Zucken.

17. Juli: Keine Schmerzen.

19. Juli: Brennen im linken Oberschenkel bis zum Knie.

III-VI. Dorsalwirbel druckempfindlich.

Im Liegen: Fußbewegung links kräftig, rechts etwas geringer.

20. Juli: Brennen im linken Oberschenkel.

21. Juli: Brennen hält heute noch an. Erhielt Fontanes Wanderungen durch die Mark Brandenburg zum Lesen. Hat gar nicht angefangen, „es geht mich doch nichts an, wie es vor 500 Jahren hier aussah."

22. Juli: Schmerzfrei, kein Brennen.

23. Juli: Rückenschmerzen links und Kopfschmerzen rechts. Erwartet die Menses.

Die Schmerzen links hinten sitzen in der Mitte zwischen Rippenbogen und Becken, nach oben bis zur Höhe des proc. spin. des III. D.W. reichend; vorn bis zur Höhe der III. Rippe, daselbst werden die Schmerzen als stechend bezeichnet.

III-V. D.W. druckempfindlich.

Vorn beginnt die Hypalgesie im II. Interkostalraum, die Analgesie in der Höhe der VI. Rippe.

Hypaesthesie für Berührung beginnt links 2½ Querfinger oberhalb des Nabels (etwa 8. Rippe), rechts 1½ Querfinger oberhalb des Nabels.

24. Juli: Ohne Schmerzen.

25. Juli: Schmerzen im Kreuz.

27. Juli: Täglich 2mal 1,5 J.K. (mit Na.J. gemengt).

28. Juli: Die ganze Nacht heftige Schmerzen im Rücken, die auch heute Morgen noch anhalten.

30. Juli: Seit gestern Nachmittag wieder schmerzhaft. Möchte in den Garten gehen.

2. August: Nachts stärkere Schmerzen links unten am Rücken, jetzt schmerzfrei. Steht, läuft. Druck auf die Schultern löst keinen Schmerz aus.

Schwitzt besonders im Gesicht.

Geht ohne Stock, zieht das rechte Bein nach.

3. August: Lagegefühl in den Fingern und Zehen prompt.

Berührung: Fuß: Rücken +, Sohle + (+— wird empfunden).

Rechtes Bein im Sakralgebiet +, im oberen Lumbalgebiet meist +, bisweilen ausgelassen.

Linkes Bein am Oberschenkel vorn —, am Unterschenkel vorn —, im Sakralgebiet meist —.

Abdomen: Vorn obere Grenzlinie querverlaufend; rechts in der Papillarlinie über der Höhe der 9. Rippe, in der Mittellinie 3½ Querfinger oberhalb des Nabels.

Links: In der Höhe der VIII. Rippe.

Rechts: Untere Grenze Poupartsches Band. Unterhalb immer prompt.

Links: Am Oberschenkel vorn unsicher, am os pubis oft ausgelassen.

Rechts: +.

Reflexe: Fußklonus beiderseits, rechts stärker.

Patellarclonus: Rechts andauernd, links angedeutet.

F.R.: Rechts —. Bei Wiederholung Babinski.

Links ganz schwache Beugung. Bei Wiederholung auch B.

Epigastr. R.: Links schwach, rechts —.

B.R.: In Nabelhöhe beiderseits +. Links leichter, unterhalb des Nabels beiderseits nicht deutlich.

Schmerzempfindlichkeit: Beginn beiderseits unterhalb der III. Rippe.

Linkes Bein: K. nicht erkannt.

Rechtes Bein: K. überall erkannt, heiß als „warm" angegeben. Am linken nicht.

4. August Berührung: Hinten:

Hypaesthesie leichtesten Grades in der Höhe des X.—XII. proc. dors. Regelmäßig und intensiver in der Höhe des XII. p. d.

Links reichend bis an den anus, in dessen Umgebung Berührung bisweilen +.

Rechte untere Grenzlinie in der Höhe des I.—II. p. sacrl., oberhalb des tub. ischii nach vorn und außen ziehend.

Rechte Lidspalte kleiner als linke.

6. August: In Berlin bei Oppenheim.

9. August: Gehen und Treppensteigen in Berlin gut bekommen, keine Beschwerden darnach.

In letzter Zeit Hände feuchter als früher.

10. August: Keine Beschwerden.

12. August: Rechte Lidspalte und Pupille deutlich enger wie linke.

14. August: Keine Klagen. Geht jetzt mit beiden Füßen abwechselnd die Treppe hinauf. Linke Hand schwitzt mehr wie die rechte.

16. August: Ohne Klagen. Liegt nachmittags im Garten.

20. August: Ersucht, daß man mit Gehübungen beginnen soll, macht sich viel Hoffnungen, hat keine besonderen Klagen.

25. August: U.E. Berührungen unsicher angegeben, vorn bis zur 6. Rippe beiderseits, hinten bis zum 1. Lendenwirbel.

An den Beinen Fußrücken mit Ausnahme der linken Zehe +.

Fußclonus links, Babinski links.

5. September: Klagt über Rückenschmerzen.

19. September: Verstimmt, unzufrieden. Klagen über Rückenschmerzen. Übungen heute ausgesetzt.

20. September bis 25. September Menses, während der Zeit etwas verstimmt, mehr Klagen.

26. September: Gibt kaum Rücken- und Brustschmerzen, vorübergehende Schmerzen im rechten Beine an.

Berührungs-Grenze der Hypaesthesie: Rechts 1½ Querfingerbreit oberhalb des Nabels, links 1 Querfingerbreit (?) oberhalb des Nabels.

Analgesie: Rechts in der Mittellinie in der Höhe der VII. Rippe.

Links etwa die gleiche Höhe.

Differenz der Lidspalten deutlich!

U.E. Berührung: R. auf der Mitte des Unterschenkels weiter abwärts bisweilen ausgelassen. Auf dem Fußrücken prompt.

L. Anaesthesie bis zum Fußrücken hin.

Schmerzempfindung links lebhaft, rechts ebenso. Am linken Oberschenkel vorn geringer.

Am Abd. beginnt die Anaesthesie oberhalb des Poupart'schen Bandes.

W. und K.: im Bereich der Analgesie auch Thermanaesthesie ausgesprochen.

Für K. schon 2 Querfinger breit oberhalb des Poupartschen Bandes.

Lagegefühl in U.E. erhalten.

Fußclonus links.

4. Oktober: Gibt an, daß die Rückenschmerzen jetzt mehr nachlassen, nicht so heftig seien. Die Bewegungsfähigkeit der Beine leichter.

6. Oktober: Beim Zahnarzt gewesen, hinterher sehr schwach und Rückenschmerzen.

7. Oktober: Klagt über Schwäche im linken Bein, das Bein hat keinen Halt, es versagt gleich.

Jetzt keine Kreuzschmerzen. Beim Beginn der Übungen hat sie Schmerzen in den Beinen gehabt, jetzt nicht.

Beide Füße in Spitzfußstellung.

Rechts Erhebung des Fußes etwas unvollkommen. Zehenbewegung erhalten.

Streckung des Beines unvollkommen. Beugung besser.

Erheben in der Hüfte schwächer als Streckung.

Erheben des linken Beins kräftiger als des rechten.

Babinski: rechts + an der großen Zehe, schwach in den übrigen Zehen, links anfangs schwache Beugung, bei Wiederholung schwache Streckung der großen Zehe.

Fußclonus rechts dauernd, links + schwächer.

Kniephänomen gesteigert, rechts mit Nachzittern.

R. Pupille und Lidspalte etwas enger als linke.

Geht ohne Unterstützung, schleppt das rechte Bein nach außen abduzierend nach.

Kann auf dem linken Bein stehen, auf dem rechten nicht. Lagegefühl +.

11. Oktober: Schmerzen im Leib bis zur Höhe der Brust, mehr in der Tiefe, als in der Haut, kann dabei nicht essen.

Hat vor 2 Jahren 6 Wochen lang an Leibschmerzen gelitten.

Haut auf Druck nicht empfindlich.

Bei Beginn von neuen Übungen immer Schmerzen in den Beinen, nachher vergehen dieselben.

13. Oktober: Übung im Gehen mit Unterstützung an einer Seite.

17. Oktober: Klagen wenig. Nach den Übungen keine Schmerzen.

25. Oktober: Klagt über Schmerzen im Rücken, hat einen Spaziergang im Garten gestern unternommen.

29. Oktober: Klagt über Kopfschmerzen und Verstopfung.

Ordin.: Leibfaradisation.

4. November: Klagt viel über Rückenschmerzen.

6. November: Heute keine Schmerzen. Nach den Übungen waren die Schmerzen nicht mehr und weniger.

Beim Aufsetzen spannen sich beide Recti an.

Rechte Lidspalte enger, auch zeitweise Pupille enger.

Augen werden einzeln geschlossen.

Gaumen gut gehoben.

In den äußersten Endstellungen seitlich unbedeutender Nystagmus.

Geht ohne Unterstützung, schleppt das rechte Bein nach.

Augenhintergrund ohne Befund.

8. November: Klagt über Brennen im Kreuz und in der Hüfte.

11. November: Klagen über Schmerzen in der linken Hüfte dauern fort. Auf Prießnitz besser.

17. November: Die Schmerzen sind so heftig (in der Hüfte), daß Patientin nur auf der rechten Seite liegen kann.

19. November: Kann den Einlauf nicht halten.

23. November: Klagt über Kopfschmerzen und über Schmerzen in der linken Hüfte. Sie hat das Gefühl an der linken Hüfte, als wenn die Haut daselbst verbrannt wäre. Die Stelle der Schmerzen 2 bis 3 Querfinger breit unterhalb des Rippenbogens seitlich links angegeben.

25. November: 2 Mal Stuhlgang erfolgt auf Elektrisation. Die Schmerzen bestehen noch.

27. November: Abdomen: Nabel in der Mitte. Beim Pressen gleichmäßige Vorwölbung. Beim Einziehen Schwäche. Beim Normalhusten wölbt sich der unterste Teil beiderseits hervor. Beim Ein- und Ausatmen nicht besonders. Die recti spannen sich gleichmäßig an. Bauchreflex links in allen Höhen +, rechts oberhalb des Nabels nicht deutlich.

Hypaesthesie für taktile Reize.

Babinski + beiderseits. Fußklonus beiderseits.

1. Dezember: Klagen über Schmerzen in der Hüfte links, die auf kalte Umschläge besser werden.

5. Dezember: Brennende Schmerzen in der Hüfte, die in der Ruhe besser werden, nach Bewegungen schlechter.

9. Dezember: Brennen in der Hüfte besteht noch.

12. Dezember: Verstimmt. Klagt über heftige Schmerzen in der Hüfte, so daß das Sitzen fast unmöglich ist.

14. Dezember: Heute fortwährender Schmerz in der linken Hüfte, als wenn sie mit glühendem Eisen berührt wird.

19. Dezember: Schmerzen und Brennen in der Hüfte. Auf Galvanisation derselben besser.

22. Dezember: Die Schmerzen haben in der Hüfte nachgelassen.

28. Dezember: Linke Lidspalte weiter als rechte.

2. Januar: Beim Anspannen der Nackenmuskulatur, Heben des Kopfes, Einziehung der rechten Seite des Abdomens mit Vorwölbung der linken und Verziehen des Nabels nach rechts.

6. Januar: Beim Gehen wird das rechte Bein schleifend abduziert und nachgezogen. Geht allein ohne Unterstützung. Lidspalte links weiter als rechts. Pupille links größer als rechts. AB. +, kein Nystagmus. Keine Schwäche der kleinen Fingermuskeln. Spreizen der Finger mit Mitbewegungen beiderseits. Keine Ataxie an O.E. Algesie an O.E. +, eher Hyperalgesie. W. und K. an O.E. prompt angegeben.

12. Januar: Keine seitliche Verschiebung des Abdomens, richtet sich sicher auf.

U.E. Klonus beiderseits. Tibialisphänomen. Sohlenreflex bei stärkeren Reizen Extension der großen Zehe links und aller Zehen rechts."

Bei der Entlassung aus Schönow wurde die Operationsfrage aufgerollt; ich konnte mich nicht entschließen, der Kranken zuzureden, da ich zwar mit der Möglichkeit einer extramedullären Neubildung rechnete, aber den intramedullären Prozeß — namentlich wegen der ausgedehnten doppelseitigen, in ihren Grenzen schwankenden Rumpfanaesthesie und der zeitweise deutlichen oculopupillären Symptome — doch für weit wahrscheinlicher hielt. So reiste die Patientin nach Rußland zurück. Ich verlor sie aus den Augen.

Da wurde im Mai dieses Jahres (1906) die Frage wieder an mich gerichtet, ob man nicht im Hinblick auf die inzwischen gesammelten Erfahrungen die Patientin behufs explorativer Laminektomie nach Berlin kommen lassen solle.

Ich stimmte dem zu, mußte aber die weitere Beobachtung und Behandlung meinen Assistenten überlassen, da ich kurz vor meiner Ferienreise und unter dem Druck einer ungewöhnlichen Arbeitslast stand.

Ich nahm jedoch noch Gelegenheit, die Patientin am 29. Juni d. J. in meiner Sprechstunde zu untersuchen mit folgendem Ergebnis:

„Spastische Paraparese, rechts überwiegend, Babinski beiderseits, rechts auch Oppenheim, beiderseits taktile Hypaesthesie, links stärker, Hypalgesie am linken Bein (Temperatursinn nicht selbst geprüft), am Abdomen rechts taktile Hypaesthesie bis zur Nabellinie, links etwas höher hinaufreichend, ebenso Hypalgesie. Bauchreflex fehlt rechts, links spurweise erhalten. Bauchmuskeln funktionieren gut.

II.—V. Dorsalwirbel jetzt druckschmerzhaft. Keine Dämpfung."

Ich empfahl erneute klinische Beobachtung und wiederholte genauere Untersuchung durch meine Assistenten Dr. Cassirer und Dr. Jossilewski, erklärte mich im Prinzip mit der explorativen Laminektomie einverstanden (vergl. aber dazu den in der nächsten Krankengeschichte enthaltenen Brief an Dr. Cassirer).

Am 30. Juni erfolgte die Aufnahme der Patientin in die chirurgische Klinik. Aus dem dort geführten Journal entnehme ich folgendes:

## Krankengeschichte der chirurgischen Klinik.

### E. B., aufgenommen 30. Juni 1906, exitus 19. Juli 1906.

Anamnese: Vor 9 Jahren trat eine allmählich zunehmende Schwäche im rechten Bein auf und eine leichte Gefühlsvertaubung, bald darauf Schmerzen im linken Bein. Allmähliche Verschlimmerung, daher vor 5 Jahren mehrmonatige Kur im Hause Schönow, danach wesentliche Besserung; zwar blieb eine Unsicherheit in den Beinen, besonders im rechten, doch war Patientin sonst ohne Beschwerden. (?) In den letzten Jahren Verschlimmerung, besonders schlecht seit Ostern, häufiges Fallen. Dabei rechts beständig zunehmende Schwäche, links zwar auch im geringeren Grade, aber hier meist taubes Gefühl und Schmerzen, die manchmal sehr stark sind. Schmerzfrei sei sie nie. Sie klagt auch über Schmerzen im Rücken und im Kreuz, aber kein Gürtelgefühl.

Zeitweise treten in den Beinen Spasmen, Beuge- und Streckkrämpfe auf.

Keine Blasen-Darmbeschwerden. Stets starke Obstipation.

Status: Mittelgroß, grazil gebaute Person in leidlich gutem Ernährungszustande.

Herz normal, ebenso Lungen.

Starke Spasmen in allen Gelenken des rechten Beines, links weniger. Mühsames Gehen am Stock, Nachziehen des rechten Beines, das ziemlich schlaff (? O.) dabei herabhängt. Starke Erhöhung der Patellarreflexe beiderseits mit Nachzucken. Fußclonus beiderseits vorhanden, ebenso Oppenheim. Babinski rechts deutlicher wie links.

Das rechte Bein kann Patientin nur mühsam einige Zentimeter von der Unterlage erheben, auch sonst in dieser Extremität nur wenig ausgiebige, kraftlose Bewegungen, während wenigstens im linken Unterschenkel und Fuß die Muskulatur normal funktionierend erscheint. Erheben des Beins im Hüftgelenk auch links stark beeinträchtigt.

Sitz der Schmerzen am linken Rippenbogen, die Schmerzen sollen immer nur links sitzen. Rechts fehlen die Bauchreflexe, links zeitweilig eine Andeutung des unteren Bauchreflexes. Hypochondrienreflex links vorhanden. Bauchpresse wirkt rechts etwas weniger als links.

Nadelstiche am ganzen rechten Bein als schmerzhaft empfunden. An einzelnen Stellen schließen sich lebhafte Zuckungen daran an, die aber nicht Ausdruck besonderer Schmerzhaftigkeit sind. Die normale Schmerzempfindung reicht annähernd bis zur Inguinalgegend. Von der rechten Inguinalgegend bis zum Rand der rechten VI. Rippe Hypalgesie. Der Übergang zwischen normalempfindendem und hypalgetischem Gebiet scharf. Das ganze linke Bein hypalgetisch, die Hypalgesie reicht herauf bis zum unteren Rand der linken VII. Rippe. Die Grenze für die Temperatursinnstörung bezüglich heiß liegt beiderseits um eine Rippe höher an der unteren Grenze der V. und VI. Rippe.

Für Kälte-Wahrnehmung dieselbe Grenze wie für Schmerz. Die verschiedenen Temperaturen werden am linken Bein nicht sicher unterschieden, während rechts auch nicht erhebliche Differenzen gut erkannt werden.

Berührungen werden am rechten Fuß und Bein überall empfunden, nur nicht über dem rechten Fußgelenke; am linken Bein nicht, nur manchmal am Fußrücken. Druckgefühl am linken Bein abgestumpft. Siehe Schema. (Fig. P.)

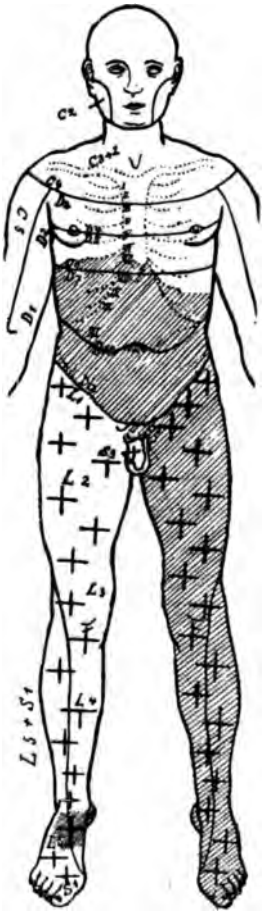

\+ = Vibrationsanaesthesie.
//// = Taktile Hypaesthesie.

Fig. P.

Lagegefühl beiderseits intakt. Im linken Bein keine Ataxie.

Vibrationsempfindungen am Thorax erhalten, an den Beinen und Becken aufgehoben. Gefühl für Pinselberührungen rechts in der Mammillarlinie bis zum unteren Rande der VII. Rippe aufgehoben, links auch hierfür die Grenze 1½ Fingerbreit tiefer.

Starkes vasomotorisches Nachröten.

Naevus am linken Hüftbeinkamm hinten.

Druckschmerzhaftigkeit des III.—V. Brustwirbels.

Röntgenaufnahme ergibt eine leichte linkskonvexe Skoliose der unteren Brustwirbelsäule, beginnend vom 3. Brustwirbel abwärts.

14. Juli 1906: Operation in Chloroformnarkose. (Prof. Borchardt.) In Bauchlage bei leichter Erhöhung des Oberkörpers und Beugung des Kopfes nach vorn wurden zunächst durch Schnitt in der Mittellinie und Zurückpräparieren der Muskulatur der II.—IV. Brustwirbel freigelegt. Blutstillung durch Kompression. Entfernung des Proc. spin. und hinteren Wand des Rückenmarkskanals mittelst Fräse und Knochenzange im Bereich des II.—IV. Brustwirbels, dann auch des V. Da sich hier die Häute um das Rückenmark völlig normal erweisen (nur an einer Stelle findet sich ein eingelagertes Kalkplättchen in der Pia) wird auch der I. Brust- und nachher der VII. Halswirbel freigelegt und das Rückenmark nach Eröffnung der Häute zu Tage gelegt. Dabei ziemlich starker Liquorabfluß. Es finden sich trotz genauester Untersuchung nur in der Höhe des II. Brustwirbels einige strangförmige dünne, aber feste Verwachsungen zwischen Rückenmark und Häuten an der rechten Seite in der Nähe der hier austretenden Nervenwurzeln. Sonst nichts Abnormes nachweisbar. Nach Entfernung der Coagula durch reichliche Kochsalzspülung Naht der Dura nach Einführung eines Drains auf dieselbe in der Ausdehnung der unteren Hälfte der Wunde und eines Tampons in den oberen Wundwinkel. Naht der Muskulatur und dann der Haut.

16. Juli: Reichlicher Liquorabfluß, so daß täglich zweimal verbunden wird. Keine Lähmung der Beine; Urin durch Katheter entleert, da nicht spontan. Viel Klagen über heftige Schmerzen gürtelförmig die Brust umfassend; besonders links. Morphium.

17. Juli: Liquorabfluß mäßig. Allmähliches Ansteigen der Temperatur. 3mal Erbrechen. Kopfschmerz.

18. Juli: Leicht benommen. Klagen über heftige Kopfschmerzen. Fieber!

Verbandwechsel, bei dem die Wunde in voller Ausdehnung freigelegt wird. Nach Eröffnung der verklebten Dura fließt, besonders von unten her, im Strahle Liquor, zum Teil eitrig ab. Rechts vom 2. Brustwirbel in der Muskulatur

ein Abszeß, der mit dem Rückenmark in Verbindung zu stehen scheint. Tampon und Drainage.

19. Juli: Schwer benommen. Mittags 1 h. exitus.

Obduktion am 19. Juli 1906 beschränkt sich auf das Rückenmark.

Notizen des Herrn Dr. Cassirer über den Rückenmarksbefund:

Nach Aufschneiden der Dura findet man ein sehr festes eitriges Exsudat in der ganzen Länge des Rückenmarks. Im Bereich der Operation wird die Dura wegen der frischen Verwachsungen nicht aufgeschnitten. Beim Aufschneiden der Dura von vorn her sieht man zunächst in der Höhe des VII. Dorsalsegmentes das Rückenmark nach rechts und vorn stark vorgebuchtet und blaßrot durchscheinend. Auf einem Querschnitt in dieser Höhe ist die Substanz des Markes, das seit gestern in 4% Formol gelegen hat, ganz verwischt, namentlich auf der rechten Seite, braunrot, es findet sich hier eine anscheinend frische Blutung. Etwas mehr als ein Segment tiefer findet sich eine Blutung in der linken Hälfte des Markes, die herabreicht bis zum 12. Dorsalsegment. Nach oben reichen die makroskopisch sichtbaren Veränderungen ein Segment höher. Auf den Querschnitten durch die höheren Partien sieht man sehr deutlich eine aufsteigende Hinterstrangdegeneration."

Das Rückenmark wird in Müllersche Flüssigkeit behufs weiterer Härtung eingelegt.

Die mikroskopische Untersuchung, die sich bisher nur auf einzelne Höhen beschränkt hat, ergibt, daß es sich um einen ausgebreiteten intramedullären Prozeß, und zwar um eine Neubildung von gliomatösem*) Typus mit starken Gefäßwucherungen, außerdem um traumatische (bei der Operation entstandene) Haemorrhagien und die frische purulente Meningitis handelt. Die Entstehung der Blutungen scheint durch den vaskulären Prozeß begünstigt zu sein. —

* * *

Epikritisch läßt sich hier sagen, daß der Fall ein in jeder Hinsicht ungewöhnlicher ist. Gewiß läßt sich darüber streiten, ob die Laminektomie hier indiziert war. Gewiß ist es zuzugeben, daß bei der Differentialdiagnose zwischen intra- und extramedullärem Tumor sich die Entscheidung etwas

*) In anderen Höhen hat die Neubildung sarkomatösen Charakter.

mehr nach der Seite des ersteren neigte — wegen der sehr langsamen Progression, der nicht-scharfen Grenzen und diffusen nicht radikulären Verbreitung der Sensibilitätsstörung am Rumpfe, dem atypischen Verhalten der Schmerzen, die nicht, wie zu erwarten, vorwiegend rechts, sondern im linken Hypochondriengebiet empfunden wurden, der zeitweise deutlichen okulopupillären Symptome, die mit der Annahme eines nicht ganz bis ins obere Dorsalmark reichenden Tumors nicht im Einklang standen etc. etc.

Aber es standen mir Erfahrungen zu Gebote, nach denen die Kombination eines umschriebenen extramedullären Tumors mit einer sich oberhalb seines oberen Poles ausbreitenden Arachnitis simplex und serosa die Bedingungen für eine derartige Symptomatologie schaffen kann. Ferner lehrt auch die interessante Kasuistik, die uns Stertz vorgelegt hat, daß von den angeführten differential-diagnostischen Merkmalen kaum eins als unbedingt entscheidend gelten kann. Besonders verführerisch war nun für uns das Hinzutreten einer lokalen Druckempfindlichkeit der Wirbelsäule in der Höhe des angenommenen Leidens. Aber wie auch die beiden folgenden Beobachtungen zeigen werden, ist dieses Symptom ein trügerisches, namentlich wenn es erst im weiteren Verlauf der Erkrankung auftritt,*) da namentlich die bei intramedullären Prozessen in den benachbarten Meningen sich entwickelnden entzündlichen Veränderungen durchaus geeignet sind, diese Erscheinung zu verursachen.

Ein Teil dieser Betrachtungen hat auch für zwei weitere Beobachtungen Gültigkeit, die ich nun folgen lasse.

### Beobachtung 14.

H. D., Vergolder, 41 Jahre alt.

Erste Untersuchung in meiner Poliklinik am 1. November 1905:

Klinische Diagnose: Tumor medullae spinalis.

Klagt über Reißen in der ganzen linken Körperseite, außerdem über eine Art Klopfen in der linken Gesichtshälfte (?), das mit Zucken in den Schulterblättern und linken Bein einhergeht. Der Zustand besteht seit 2 Jahren und tritt fast jeden Tag auf. Beim Gehen will Patient das linke Bein zeitweilig nachschleppen. Muß beim Urinlassen stark drücken, Impotenz soll seit dem Frühjahr bestehen. Beginn des Leidens mit Paraes-

*) Allerdings kann das auch beim extramedullären Tumor vorkommen, wie Beobachtung 7 zeigt.

thesien im linken Fuß, will auch ein Gefühl von Anschwellung in der linken Hypochondriengegend haben. Lues negatur. Kein Kopfschmerz, kein Schwindel.

Pupillenreflex vorhanden. Kniephänomen und Achillesreflex stark; links Fußclonus, auch rechts angedeutet. Links Babinski, auch dorsales Unterschenkelphänomen links, rechts nicht. Es besteht Hypospadie. Im linken Bein eine geringe Schwäche beim Erheben in der Hüfte. Am ganzen rechten Unterschenkel werden Berührungen nicht wahrgenommen, ebenso Nadelstiche rechts nicht wahrgenommen. Während bis zur Leistenbeuge rechts Nadelstiche nicht empfunden werden, werden sie bis nach oben empfunden, aber bis zur III. Rippe hinauf weniger als links. Die Störung schneidet am Rumpf ziemlich in der Mittellinie ab. Auch Pinselberührungen werden gar nicht oder nur undeutlich gefühlt. Am Rücken will er ungefähr von der Höhe des VIII. Brustwirbels ab beiderseits Nadelstiche nicht wahrnehmen. Bei weiterer Prüfung ergibt sich, daß auch links das Gefühl für Nadelstiche von der Leistenbeuge bis zur Mammillarzone abgeschwächt ist, dabei soll aber noch ein Unterschied insofern bestehen, als Nadelstiche links deutlicher empfunden werden als rechts. Lagegefühl in der großen Zehe beiderseits gut. Auch Temperaturempfindung ist rechts herabgesetzt. Im allgemeinen verhält sich die Temperaturempfindung wie die anderen Qualitäten. Der Hypochondrienreflex ist links schwächer wie rechts. Bauchpresse wirkt links schwächer als rechts. Beim Gehen legt er den Ictus mehr auf das rechte Bein. Händedruck beiderseits gleich, kräftig. Keine Ataxie in den Händen. — Fortsetzung des Status am folgenden Tage: Nur wenn er sich beim Sitzen abends auf den linken Arm stützt, kommt eine Art Zucken im linken Arm vor. Abends im Bett stellen sich Zuckungen in den Beinen ein. — Ziemlich starke Varizenbildung am linken Bein. Sehr stark ausgesprochene Hypospadie. Links Fußclonus, Rigidität, die rechts nur angedeutet ist. Kein Tibialisphänomen. Schwäche im rechten Bein nicht erheblich, aber doch deutlich. Heute werden Berührungen am linken Bein gut, am rechten nicht gefühlt. Ausgesprochene Hypalgesie rechts, während links eher Hyperalgesie besteht. Bauchreflex fehlt beiderseits, auch Hypochondrienreflex nicht deutlich. Auf der Höhe der Bauchpresse beträgt die Zirkumferenz links 2 cm mehr wie rechts. — Er selbst verlegt seine Paraesthesien in die linke Abdominalgegend. Auch heute reicht die Störung der taktilen Sensibilität und des Schmerzgefühles bis über die Mammillargegend. Leichte Kyphoskoliose. Keine perkutorische oder Druckempfindlichkeit der Wirbelsäule. Keine ungewöhnlichen Perkussionsergebnisse an der Wirbelsäule. Gang typisch unilateral spastisch. Beim Husten keine Schmerzen. Keine unilaterale Hyperidrosis. An den o. E. Sehnenphänomene beiderseits gleich. Händedruck beiderseits gleich.

Bei der Respiration Thoraxbewegung rechts etwas ausgiebiger als links. Eine wirkliche taktile Anaesthesie findet sich am Thorax links nach innen von der Mammillarlinie in umschriebenem Gebiet. An anderen Stellen sind die Angaben zwar auch etwas ungenau, aber von einer ausgesprochenen Störung kann keine Rede sein. Eine breite Zone der Hypalgesie bezw. Analgesie erstreckt sich am Thorax links circa von der IV. Rippe bis zum unteren Rande der VIII. An der rechten Thoraxhälfte keine taktile Anaesthesie. Entsprechend der linksseitigen Rumpfzone der

taktilen Anaesthesie findet sich rechts eine der Analgesie und unterhalb dieser eine ausgebreitete Zone der Hypalgesie, welche unmittelbar in die des rechten Beines überzugehen scheint. Patient klagt nur über Schmerzen beim Stuhlgang in der linken Abdominalgegend. VII, XII frei, rechte Lidspalte etwas weiter wie die linke, rechter Bulbus etwas prominenter wie der linke (?). Pupillardifferenz zweifelhaft.

3. November 1905: Bei ruhiger Atmung kein Unterschied zwischen linker und rechtsseitiger Bauchmuskulatur. Faradische Erregbarkeit der Abdominalmuskulatur beiderseits erhalten.

Bericht an die chirurg. Klinik: „Bei dem p. D. finden sich folgende Krankheitserscheinungen: spastische Parese des linken Beins mit allen entsprechenden Merkmalen derselben, Anaesthesie für taktile, schmerzhafte und Temperaturreize am rechten Bein und an der rechten Rumpfhälfte bis etwas über die Mammillarlinie hinauf, auch links am Rumpf in derselben Höhe in entsprechender Ausdehnung eine Zone der Anaesthesie bez. Hypaesthesie, ferner sind von subjektiven Beschwerden des Patienten hervorzuheben: Störungen der Blase und Impotenz und geringe Schmerzen beim Pressen in der linken Hypochondriengegend. Diese Krankheitserscheinungen deuten auf ein Rückenmarksleiden, welches vorwiegend das Brustmark in großer Ausdehnung betrifft. — Ich denke dabei in erster Linie an eine Neubildung, ohne jedoch schon heute entscheiden zu können, ob dieselbe extra- oder intramedullär sitzt. Da man unter diesen Verhältnissen mit spezifischer Neubildung rechnen muß, würde ich zuerst eine Inunktionskur vorschlagen, bei etwaigem Mißerfolg müßte die Frage einer Operation ventiliert werden."

28. Dezember 1905: Schmierkur: 15 Einreibungen à 2, 10 à 3, 5 à 4 gr. — Keine Besserung, starke Stomatitis. Hat viele krampfartige, heftige Schmerzen vom Rücken bis zu den Rippenbogen und in die Kreuzbeingegend hineinziehend. Urinbeschwerden wie vorher. Spastische Symptome am linken Bein wie vorher, Babinski, Oppenheim etc. Die Gefühlsstörung auf der rechten Seite ebenso noch vorhanden. Keine genauere Untersuchung. In der letzten Zeit häufiger Schmerzen, die von der linken Lendengegend über den unteren Rippenrand nach der Abdominal-Leistengegend sich erstrecken. Die Parese der linksseitigen Abdominalmuskulatur nur sehr gering. Sensibilität: die Angaben bei der Prüfung der Berührungssensibilität ungenau, variabel usw.

Zweiter Bericht an die chirur. Klinik: „Das Ergebnis ist kurz folgendes: Linksseitige Brown-Séquardsche Lähmung, entsprechend einer Affektion der linken Hälfte des Dorsalmarkes. Lähmung am linken Bein von typisch spastischem Charakter. Die früher vorhandene Bauchmuskellähmung nicht mehr deutlich. Das Verhalten der Sensibili-

tät entspricht zunächst am rechten Bein dem Brown-Séquard schen Typus. Sehr kompliziert liegen dagegen die Verhältnisse bez. der Sensibilität am Rumpf, indem sie einerseits für die verschiedenen Reizqualitäten differieren und namentlich an der rechten Seite sehr hoch hinaufreichen. Und zwar gilt das für die rechtsseitige Analgesie und Thermanaesthesie, welche am besten als Leitungsanaesthesie durch Unterbrechung der linksseitigen Bahnen gedeutet werden kann. Damit stimmt aber der tiefere Sitz der linksseitigen Rumpfanaesthesie, die man als radikuläre deuten möchte, nicht überein. Wir befinden uns also hier in der schwierigen Lage, daß uns die entscheidenden Anhaltspunkte für die Höhendiagnose fehlen.

Ich vermute, daß es sich entweder um einen Tumor von beträchtlicher Längenausdehnung am Dorsalmark handelt, oder um die Kombination eines umschriebenen Tumors mit ausgedehnten Verwachsungen in weiter Umgebung oder mit Stauung des Liquor cerebrospinalis oberhalb der Neubildung. Unter diesen Verhältnissen ist eine scharfe Indikation für operative Behandlung leider nicht gegeben. Doch möchte ich zur Erwägung geben, ob Sie nicht zunächst, analog der Neisser schen Schädelpunktion, eine Punktion des Wirbelkanals durch einen der obersten Brustwirbelbögen hindurch vornehmen wollen, um zunächst festzustellen, ob eine Anschoppung des Liquor cerebrospinalis vorliegt und inwieweit durch eine entsprechende Entlastung der Symptomenkomplex modifiziert und geklärt wird."

Erste Aufnahme in die chirurg. Klinik am 2. Januar 1906, entlassen den 16. Januar 1906.

Zur Anamnese: Stammt aus gesunder Familie, war angeblich selbst stets gesund bis auf einen Tripper vor 22 Jahren. Lues wird bestimmt negiert. Frau gesund, keine Kinder. Keine Aborte der Frau.

Sein jetziges Leiden begann vor 4 Jahren, damals trat ein Kriebeln und Stechen sowie Taubsein in der linken Fußsohle auf. Ärztlicherseits verordnete Einreibungen und Bäder hatten keinen Erfolg; es verschlimmerten sich vielmehr die Beschwerden, so daß Patient zu lahmen anfing. Trotz verschiedenartigster Behandlung sind die Beschwerden seit etwa einem Jahre so stark, daß Patient das linke Bein nachschleift und nur mit der Zehenspitze auftritt. Die Schmerzen im Fuß haben sich etwas gelindert, das Taubheitsgefühl ist dagegen stärker geworden. Ferner hat sich ein Schmerz im Verlauf des Ischiadicus eingestellt. Seit 4 Wochen bemerkt er ein Taubheitsgefühl an der Innenseite des linken Schienbeines.

Status: Gegenwärtige Beschwerden: Schmerzen in der Höhe des 10. Brustwirbels nach links über die letzte Rippe hinweg, über die Leiste

bis zur Mitte des Oberschenkels, die besonders beim Pressen hervortreten.

Harnentleerung erschwert und verlangsamt. Stuhl verstopft.

Im linken Bein Steifigkeit.

Links Abdomen ausgedehnter wie rechts beim Pressen; beim Husten keine deutliche Differenz.

Links kein Bauchreflex, rechts Spur.

Kremasterreflex beiderseits gleich.

Bringt das linke Bein bis zur normalen Höhe, kann es mit Schwanken in Höhe halten. Kraft gering.

Links Babinski typisch, Oppenheim ausgesprochen.

Rechts Babinski angedeutet, Oppenheim angedeutet.

Zehenstellung beiderseits erkannt.

Berührungen links stärker empfunden als rechts.

Differenz im Schmerzgefühl sehr ausgesprochen.

Links Hyperalgesie, rechts Hypalgesie.

Kneifen der Muskeln links empfindlich.

Links 2 Querfinger unterhalb der Brustwarze Zone taktiler Anaesthesie. An derselben Stelle und von da abwärts Hypalgesie.

Druck auf die Dornfortsätze nicht schmerzhaft.

Keine Dämpfung über den Wirbeln.

Rumpfdrehung unbehindert.

Mechanische Erregbarkeit der Bauchmuskeln beiderseits nicht ausgeprägt.

In der Aktion der Bauchmuskeln kein Unterschied.

Diagnose: Tumor medullae spinalis an der Grenze von oberem und mittlerem Dorsalmark. Genauere Niveaudiagnose steht noch aus.

Im Stehen ist das linke Abdomen deutlich stärker vorgewölbt als das rechte. Keine wesentliche Deviation der Wirbelsäule.

Gang spastisch-paretisch mit Nachschleppen des linken Beins.

## Aus unserem Journal: 8. Januar 1906:

In der letzten Zeit klagt Patient über häufige Schmerzen, die von der linken Lendengegend über den unteren Rippenrand in die linke Leistengegend ausstrahlen. Die Parese der linken Abdominalmuskulatur ist nur sehr gering.

Sensibilitätsprüfung (vergl. dazu die Figuren Q—Q4): 1. Sensibilität am Rumpf 1) für Berührungsreize am Thorax links. Die Angaben sind ungemein variabel und bei der ersten Untersuchung so wechselnd, daß sich kaum etwas Bestimmtes fixieren läßt. Ziemlich konstant fallen die Berührungen aus in einer Zone, die links etwa 3 Finger über dem Nabel beginnt und 3 Fingerbreit links von demselben endet und sich von hier über den unteren Rippenrand in das VII. und VIII. spatium interosseum erstreckt. 2) für schmerzhafte Reize. Die Zone der Analgesie ist etwas ausgedehnter und erstreckt sich etwas weiter nach oben, etwa 2—3 Querfinger unterhalb der Mammilla aufhörend. Von hier aus noch über 2—3 Finger bis oberhalb der Mammilla hinaufreichend findet sich eine Zone der Hypalgesie; sie erstreckt sich bis zur 3. Rippe.

1a) für Berührungsreize: Rechts am Abdomen, etwa 3 Finger über der Leistengegend beginnend eine Zone, wo Berührungen schwach empfunden werden, diese Zone erstreckt sich bis zur Hypochondriengegend. 2a) für Schmerzreize: An der rechten Abdominal- und Thoraxgegend werden Nadelstiche dumpf gefühlt; diese Zone erstreckt sich fast bis zur 3. Rippe.

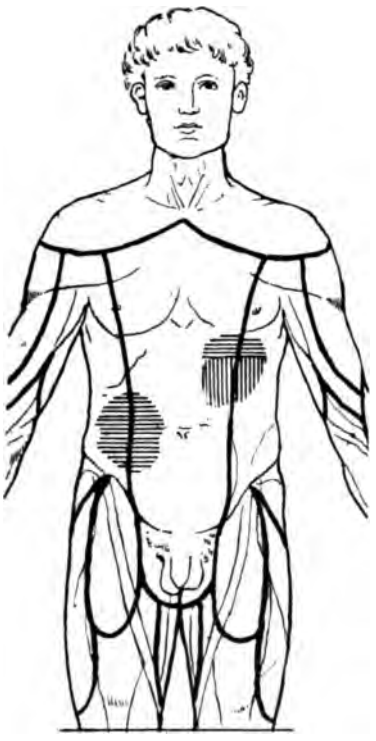

Taktile Anaesthesie.

Taktile Hypaesthesie.

Fig. Q.

Hypalgesie.

Analgesie.

Fig. Q1.

3) Für den faradischen Pinsel ist die ganze rechte Rumpfhälfte analgetisch bis zu 2 Querfinger über die Mammillarlinie hinaus (nach oben).

Links verhält sich die Analgesie für den faradischen Pinsel wie für die Nadel.

Hinten und links beginnt die Zone der taktilen Anaesthesie circa in der Höhe des IV. Lendenwirbels und reicht nach oben bis in die Gegend der Spina scapulae.

Rechts hinten reicht die Analgesie bis zur Spina scapulae hinauf, links und hinten von der IV. Rippe bis etwa zur IX.

An den Beinen keine taktile Gefühlsstörung.

Über das ganze rechte Bein erstreckt sich die Analgesie.

4) Thermische Reize: Die Hypaesthesie für Kalt betrifft links die Gegend, die nach unten bis circa 2—3 Finger unter den Rippenrand reicht und nach oben 2—3 Finger unterhalb der Mammilla aufhört,

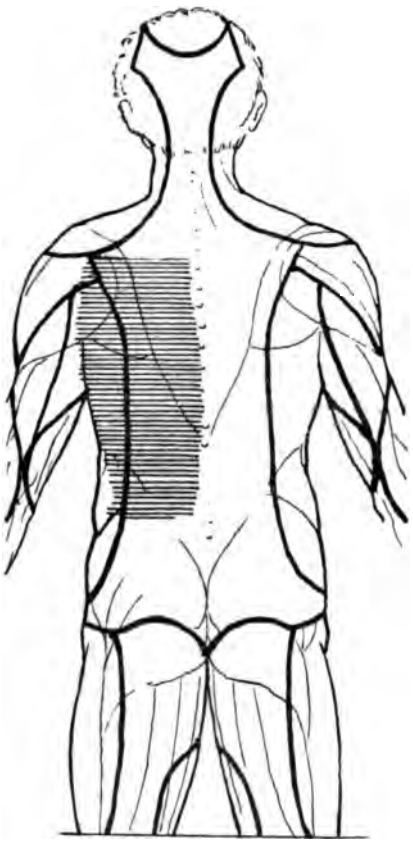

Taktile Hypaesthesie.

Fig. Q2.

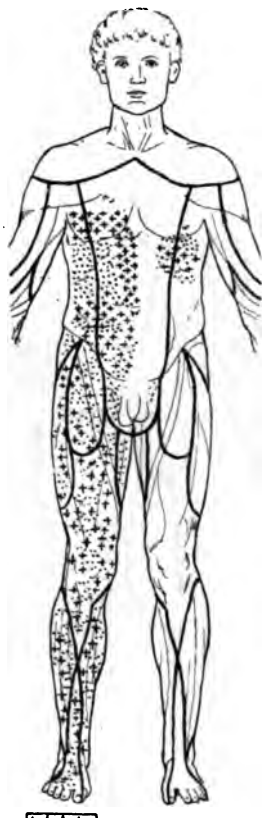

Anaesthesie für Heiß.

„ für Kalt.

Fig. Q3.

Etwas kleiner ist die Zone der Hypaesthesie für Heiß, etwa von der VII. bis IX. Rippe sich erstreckend. Rechts findet sich am Rumpf nur eine kleine Zone am Abdomen oberhalb der Leistengegend und nicht bis an die Nabelhöhe heranreichend, wo die Hitze-Empfindung gedämpft ist, erstreckt sich über die rechte Abdominalgegend (?). Nachher zeigt sich doch, daß er in der rechten Abdominal- und Rumpfgegend kalt für warm erklärt.

An den Armen keine Sensibilitätsstörung.

9. Januar 1906: Im linken Bein deutliche mäßige Steifigkeit, erhöhte Sehnenphänomene, Babinski, Oppenheim; deutliche Parese, nicht sehr ausgesprochen.

Im rechten Bein keine deutliche Rigidität, kein Clonus, heute auch kein Babinski.

Hypalgesie.

Analgesie.

Fig. Q4.

Kremasterreflex beiderseits gleich.

Bei der Bauchpresse heute kein meßbarer Unterschied zwischen links und rechts, auch nicht beim Husten und Emporkommen aus der Rückenlage. Der Bauchreflex fehlt links, ist auch rechts nicht deutlich.

Linke Lidspalte etwas kleiner als rechte, Pupillen gleich weit.

Bericht an die chirurg. Klinik am 9. Januar 1906 (siehe oben).

Patient ist dann nach einigen Tagen aus der chir. Klinik wieder entlassen worden.

Die zweite Aufnahme erfolgte am 14. Juli 1906, nachdem Patient inzwischen in der Charité mittels Extension behandelt worden war und der Zustand sich wesentlich verschlechtert hatte. Ich habe ihn dann am nächsten Tage untersucht und folgendes notiert:

Gegenwärtig heftige Klagen seit der Extension im Nacken zwischen den Schultern und beiden Armen ohne bestimmte Lokalisation. Keine Paraesthesien. Der Streckapparat griff an den Achseln an.

Schwäche der Beine bis zur Gehunfähigkeit. Hochgradige Muskelstarre beider Beine, links etwas ausgesprochener. Babinski und Oppenheim ungewöhnlich stark. Beim Versuch, das Bein zu abduzieren, setzt man das ganze Becken in Bewegung. Fußklonus und Patellarklonus links. Aktiv wird mit dem rechten Bein bei der Hüft- und Kniebeugung und Streckung noch ziemlich bedeutende Kraft geleistet, das linke Bein ist etwas schwächer, aber es zeigt sich doch auch hier, daß der Spasmus weit ausgesprochener ist als die Parese.

Bauchdeckenreflex links schwach vorhanden, rechts nicht. Bauchpresse ziemlich kräftig.

Anaesthesie für Pinselberührung am Bein und Rumpf bis etwa 3 Finger breit oberhalb der Mammilla. Analgesie an beiden Beinen und Rumpf bis ungefähr zu derselben Höhe.

Unterhalb der oberen Grenze für die Analgesie findet sich eine etwa handbreite Zone der Hypalgesie.

Im Sitzen keinerlei Deformität.

III. Dornfortsatz springt etwas vor.

Hinten reicht die taktile Anaesthesie bis zu einer Linie, die etwa durch den V. Dorsaldornfortsatz hindurchgeht; das gleiche gilt für die Analgesie.

Die rechte Lidspalte ist etwas weiter wie die linke, vielleicht auch die rechte Pupille etwas größer.

Händedruck kräftig. Keine Atrophie der Handmuskeln. Auch in der ulnaren Zone der oberen Extremitäten ist die Sensibilität ganz intakt.

Dritter Bericht an die chirurgische Klinik:

„Diagnose: Kompression der Medulla spinalis in der Höhe des oberen Dorsalmarkes. Als komprimierende Ursache ist wahrscheinlich ein extramedullärer Prozeß anzunehmen, und zwar spricht mehr für die Annahme eines meningealen als eines Wirbelprozesses. Bestimmung des Höhensitzes unsicher. Während die ursprüngliche Lokalisation der Wurzelschmerzen auf das linke mittlere Dorsalmark hinwies, deutet die Ausbreitung der Anaesthesie auf eine Höhenausdehnung des Prozesses bis zum II. Brustwirbel.

Wenn also auch die Diagnose des Prozesses selbst als auch die Niveaudiagnose noch eine unsichere ist, drängt doch die erhebliche Zunahme der Krankheitserscheinungen zu

einem operativen Einschreiten, bei dem ich den II.—IV. Brustwirbel als Angriffsort empfehlen würde.

Bezüglich der Artdiagnose verweise ich auf meinen ersten Bericht."

Ich konnte bei der Operation nicht selbst zugegen sein, da ich meine Ferienreise angetreten hatte; beschäftigte mich aber doch im Geiste noch sehr und unter Skrupeln mit dem Falle, richtete deshalb noch vor der Ausführung der Operation und vor meiner Abreise den nachfolgenden Brief an Dr. Cassirer:

„Der Fall B.*) gibt mir natürlich sehr zu denken, besonders auch in der Hinsicht, ob sich derartige Mißerfolge künftig werden vermeiden lassen. Als ich die Patientin zum ersten Male — es war wohl vor 4 Jahren — sah, war ich allerdings sehr geneigt, einen intramedullären Tumor bezw. eine Gliosis anzunehmen, fand aber auch damals schon diese deutliche und andauernde Brown-Séquardsche Lähmung so auffällig, daß die Operationsfrage ernstlich in Erwägung gezogen wurde. Als sich dann nach so langer Frist der halbseitige Charakter der Leitungsunterbrechung immer noch deutlich zeigte, hielt ich die Annahme eines extramedullären Prozesses — Tumor oder lokalisierte Meningitis — für die wahrscheinlichere und bin nun durch das Ergebnis ziemlich überrascht worden.

Meines Erachtens wird man auch künftig unter ähnlichen Verhältnissen um eine explorative Laminektomie nicht herumkommen. Es wird dann aber eine wichtige Aufgabe sein, den Eingriff so zu beschränken, daß das Leben möglichst um jeden Preis erhalten bleibt. Ich meine also, daß das Bestreben, auf jeden Fall den vermuteten Tumor zu finden, nicht das vorherrschende sein und nicht zu einer ausgedehnten Freilegung des Rückenmarks führen sollte. Ich bitte Sie, diese Betrachtungen auch auf den so schwierigen Fall D**) anzuwenden und Herrn Kollegen Borchardt, dem Sie diese Zuschrift vorlegen mögen, vorzustellen, daß es ratsam sei, sich auf die Fortnahme des II., III. und IV. Wirbelbogens zu beschränken und bei negativem Ergebnis von weiterer Eröffnung Abstand zu nehmen.

*) Vorige Beobachtung (13).
**) Diese Beobachtung (14).

Allenfalls kann man dann noch die Sondierung vornehmen, die nach meinen Erfahrungen aber auch nicht gleichgültig für das Rückenmark ist.

Ich reise Montag früh und will Sie auch nicht bitten, mir über das Ergebnis Mitteilung zu machen, da ich einmal gänzlich von aller Neurologie ausruhen möchte."

Ich habe den Brief wörtlich mitgeteilt, weil er u. A. auch zeigt, mit welchen Beklemmungen ich an die operative Behandlung herangetreten bin und wie sehr ich auf ein negatives Ergebnis gefaßt war.

Operation am 31. Juli. (Prof. Borchardt.) Chloroform-Sauerstoff-Narkose sehr gut. Horizontale Lagerung mit etwas erhöhtem Rumpf. Schnitt in der Mittellinie über dem I.—V. Brustwirbel, Abpräparieren der Rückenmuskulatur unter öfterer, ziemlich beträchtlicher Blutung, die wiederholt längere Tamponade nötig macht. Die Wirbelbögen werden mit Doyenscher Fraise angefräst, dann der IV., III., II. durchschnitten. Fettgewebe auf der Dura mäßig entwickelt, Rückenmark schwach pulsierend. Dura wird in der Höhe des III. Dorsalwirbels gespalten, kein Liquorabfluß.

Rückenmark in der Höhe des III. Wirbels deutlich verbreitert mit nach hinten gerichteter leichter Konvexität. Intraduraler Tumor nirgends zu erblicken.

Rückenmark wird vorsichtig bei Seite geschoben, vorn auch kein Tumor. Dura mit Katgutnähten geschlossen. Rückenmark und Dura mit Elevatorium im Wirbelkanal bei Seite geschoben; keine Eiterung, kein Tumor zu finden.*)

Muskulatur mit Katgut-Knopfnähten geschlossen, Haut mit Seide. Im oberen Wundwinkel Jodoformgaze, im unteren Jodoformgaze und Drain.

1. August: Heute hohe Pulsfrequenz, 136. Spastische Zuckungen in den Beinen.

17. August 1906 (Oppenheim): Momentan keine subjektiven Beschwerden. Nachts Schmerzen in den Armen und der oberen Brustgegend. Allgemeinbefinden gut. Beine in leichter Beugestellung, das rechte etwas einwärtsgerollt. Ziemlich erhebliche Muskelspannung in den Adduktoren der Oberschenkel, in den übrigen Teilen ist die Hypertonie wenig ausgesprochen. Kniephänomen rechts vorhanden, nicht gesteigert, links stärker. Beiderseits Fußclonus, aber schwach.

*) Auch Dr. Cassirer, der bei der Operation zugegen war, schreibt: „Die Operation bei D. hat keinen extramedullären Tumor, ebensowenig Veränderungen an den Meningen oder an der Wirbelsäule ergeben. Das Rückenmark erschien in der Höhe des II. und III. Dorsalsegmentes etwas verbreitert."

Links Babinski, rechts nicht. Links Oppenheim sehr stark, rechts weniger deutlich.

Die aktive Beweglichkeit beschränkt sich im rechten Bein auf geringe Fuß- und Zehenbewegungen, links kann er den Quadriceps vorübergehend etwas anspannen, ebenso die Zehen minimal.

Die Anaesthesie in den Beinen ist eine totale.

Durch Kneifen von Hautfalten an der Innenseite der Oberschenkel lassen sich lebhafte Beugereflexbewegungen auslösen.

Die Anaesthesie am Rumpf reicht nach oben bis über die Mammilla.

Bauchreflex rechts aufgehoben, links spurweise.

Der Urin und Stuhl gehen spontan ab.

Zusatz: Guter, glatter Wundverlauf, Wunde schon fest geschlossen.

18. September 1906: Patient klagt über starke unwillkürliche Bewegungen, durch die der ganze Unterkörper hochgehoben werde. Keine wesentlichen Schmerzen. Kann Urin schlecht halten, merkt aber den Durchtritt des Urins. Obstipation. Völlige Lähmung beider Beine bis zur Hüfte. Knie- und Fersenphänomen von gewöhnlicher Stärke. Zehenreflex nicht deutlich, kein Oppenheim.

Bauchpresse ziemlich kräftig.

Patient kann sich gut aufsetzen.

Sensibilität wie früher. Aufhebung von Schmerz- und Berührungsgefühl bis zur III. Rippe.

Die Schmerzen in der linken Abdominalgegend, über die Patient früher geklagt hat, sind nicht mehr vorhanden. Allgemeinzustand gut. Keine Spasmen.

6. Oktober (Oppenheim): Patient klagt über Hilflosigkeit durch die Lähmung der Beine. Im Schlafe besteht Incontinentia urinae. Er wird sehr gestört durch das Gürtelgefühl, besonders in der linken oberen Abdominalgegend. Wenn der Schmerz sehr heftig ist, sollen sich Zuckungen in den Beinen einstellen.

Paraesthesien in beiden Beinen.

Zuweilen Erektionen.

Beide Beine befinden sich jetzt in Flexionskontraktur, die sich passiv nur schwierig und unvollkommen ausgleichen läßt.

Kniephänomen schwach, rechts nur spurweise.

Kein Fußzittern auf gewöhnlichem Wege zu erzielen, wohl aber durch Beklopfen der Achillessehne, wenigstens links.

Sohlenreflex beiderseits plantar. Aktive Beweglichkeit in den Beinen aufgehoben, nur den rechten Adductor magnus kann er ein wenig kontrahieren.

An den U.E. totale Anaesthesie für Berührung und schmerzhafte Reize; diese reicht beiderseits bis zur III. Rippe.

Bauchreflex beiderseits vorhanden.

Arme vollkommen frei.

Allgemeinbefinden gut.

Patient kann sich jetzt mit Hilfe der Hände aufrichten.

6. Oktober: Wunde vollkommen geheilt. Patient kann sich aufrichten. Totale Paraplegie der Beine mit Beugekontraktur. Nur den rechten Adductor magnus kann er aktiv etwas anspannen. Totale Anaesthesie für alle Reizqualitäten bis zur III. Rippe. Bauchreflex erhalten. Arme frei. Gürtelschmerz in linker Abdominalgegend.

* * *

In diesem Falle habe ich, wie der erste Bericht an die chirurgische Klinik zeigt, mich zunächst ablehnend gegen die Laminektomie verhalten wegen der Unsicherheit der Art- und Ort-Diagnose. Allenfalls schien mir eine Punktion des Wirbelkanals berechtigt, um zunächst festzustellen, ob und inwieweit eine Meningitis serosa bei der Erzeugung der Symptomatologie eine Rolle spiele. Wir haben aber auch davon zunächst Abstand genommen. Als dann aber unter dem Einfluß einer von anderer Seite in Anwendung gebrachten Extension der Wirbelsäule das Leiden sich rapid verschlimmerte, hielt ich den Zeitpunkt für die Ausführung der explorativen Laminektomie gekommen. Ich blieb mir zwar der Unsicherheit der Diagnose bewußt — vergl. den Bericht an die chirurgische Klinik und besonders den Brief an Dr. C a s s i r e r —, aber da es durchaus möglich schien, daß ein extramedullärer Tumor der Urheber der Erscheinungen war und der unheilvolle Effekt der Extension nach meinen Erfahrungen dafür zu sprechen schien, so entschloß ich mich nun unter aller Reserve zur Empfehlung der Probe-Laminektomie. Aber eine Mahnung glaubte ich — durch die Erfahrung mit dem vorstehend geschilderten Fall gewitzigt — mit dem Rat verknüpfen zu sollen, d a ß d i e O p e r a t i o n

sich durch Beschränkung auf ein möglichst umschriebenes Gebiet zu einem möglichst gefahrlosen Eingriff gestalten möge. Und dieser Rat hat sich dann auch durchaus bewährt. Der Eingriff wurde gut vertragen und hat, soweit sich beurteilen läßt, den Verlauf des Leidens nicht ungünstig beeinflußt. Denn der Umstand, daß aus der spastischen Lähmung vorübergehend eine schlaffe wurde, ist für den Kranken irrelevant gewesen oder hat ihm sogar eine passagere Erleichterung verschafft.

So wünschenswert es auch ist, daß derartige explorative Operationen nur ausnahmsweise ausgeführt werden, so lassen sie sich doch einstweilen nicht ganz vermeiden, und es ist schon ein großer Gewinn, wenn es dank der Vervollkommnung der operativen Technik und durch die Begrenzung des Eingriffes gelingt, die Operation zu einer gefahrlosen zu gestalten.

In dieser Hinsicht ist nun auch der folgende Fall sehr lehrreich.

Beobachtung 15.

Der 20jährige Amerikaner Schw., ein von Haus aus sehr gesunder und rüstiger Mann, konsultierte mich zum ersten Male am 24. September 1903 in meiner Sprechstunde wegen einer Schwäche und Steifigkeit in den Beinen, die sich im Laufe einiger Jahre bei ihm entwickelt hatte. Im stärkeren Maße war das rechte Bein betroffen. Er hatte weder über Schmerzen und Paraesthesien noch über Blasenstörung zu klagen.

Ich fand bei ihm spastische Paraparese mit allen charakteristischen Merkmalen, etwas stärker im rechten Bein, leichte Gefühlsstörungen im Sinne von Hypalgesie und Thermhypaesthesie beiderseits. An den Wirbeln nichts. Sehnenphänomene an den Armen etwas erhöht.

Ich schwankte zwischen der Annahme einer Sclerosis multiplex und einer kombinierten Strangerkrankung; auch an Gliomatosis mußte gedacht werden.

Ich beschränkte mich auf die Verordnung der palliativen Maßnahmen. Von einer Operation konnte keine Rede sein.

Im Dezember des nächsten Jahres (1904) berichtete mir der Vater, daß sich die Schwäche in den Beinen wesentlich

gesteigert habe und wollte wissen, ob durch eine konsequente Behandlung unter meiner Leitung das Leiden zu heilen sei. Ich mußte das natürlich verneinen.

Da wurde mir der Patient am 7. Mai d. J. (1906) wieder zugeführt und zwar nachdem er in London gewesen war, wo ihm die operative Behandlung von H o r s l e y empfohlen worden sei.

Er brachte einen Bericht seines Hausarztes mit, der einen zentralen Tumor des Rückenmarks diagnostizierte.

Der junge Mensch hatte keine anderen Klagen als früher, nur habe die Schwäche und Steifigkeit in den Beinen erheblich zugenommen. Indes vermochte er noch mit Unterstützung eines Stockes mühsam zu gehen.

Weder Schmerzen noch Paraesthesien, auch keine oder nur sehr geringe Blasenbeschwerden.

Ich fand eine ganz enorme Steifigkeit (Streckkontraktur) in den Beinen mit allen typischen Phänomenen, die Schwäche etwas stärker im rechten Bein, ferner Hypalgesie und Thermhypaesthesie in den Beinen bis zur Leistengegend, links etwas ausgesprochener als rechts. Am Abdomen Sensibilität normal, Bauchreflexe erhalten, erhöhte mechanische Erregbarkeit.

Hirn, Hirnnerven, Arme (bis auf Steigerung der Sehnenphänomene) frei. Geringe Druckempfindlichkeit des Dornfortsatzes des V. Dorsalwirbels und geringe Verkürzung des Perkussionsschalls an dieser Stelle.

Meine Auffassung über das Leiden und seine Behandlung geht am deutlichsten aus dem Bericht hervor, den ich ihm für seinen Arzt, für seine Familie und für Professor H o r s l e y übergab.

„Nach dem Untersuchungsbefund unterliegt es keinem Zweifel, daß Herr Sch. an einer chronischen Erkrankung der Medulla spinalis leidet. Und zwar sind es in erster Linie die Zeichen einer Seitenstrangaffektion, auf die die Symptomatologie deutet. Neben der vorwiegend ergriffenen Py S. müssen auch andere, der Schmerz- und Temperatursinnleitung dienende Bahnen ergriffen sein. Am meisten entspricht das Bild dem der kombinierten Hinter- und Seitenstrangdegeneration resp. der hereditären spastischen Spinalparalyse S t r ü m p e l l s. In zweiter Linie kann die Sclerosis multiplex, solange sie sich auf das Rückenmark beschränkt, einen

derartigen Komplex von Erscheinungen hervorbringen, und es wäre dann noch der geringe, zweifelhafte Nystagmus in diesem Sinne zu verwerten. Endlich wirft sich die Frage auf, ob die Kompression des Rückenmarkes durch einen extramedullären Tumor ein solches Krankheitsbild hervorbringen kann. Zugunsten dieser Annahme spricht die lokalisierte Druckempfindlichkeit des 5. Dorsalwirbels, die aber gering und unbeständig ist, ferner die minimale Schallverkürzung in dieser Gegend, die aber auch unsicher ist, schließlich die Tatsache, daß der Brown-Séquard-sche Symptomenkomplex wenigstens angedeutet ist, insofern als die Lähmung im rechten Bein einen Vorsprung hat, während die Anaesthesie vielleicht (?) im linken eine Spur ausgesprochener ist.

Gegen die Annahme eines Tumors spricht:

1) das völlige Fehlen der Schmerzen im ganzen Verlauf des Leidens, das entschieden sehr ungewöhnlich ist.

2) das Fehlen der Wurzelsymptome (Gürtelgefühl, Thorax-Anaesthesie etc.).

3) die minimale Blasenstörung, die in diesem Stadium erheblicher sein müßte.

Trotz alledem ist es möglich, daß eine extramedulläre Neubildung in der Höhe des V. Dorsalwirbels vorliegt.

Die Beantwortung der Frage, ob der Versuch einer operativen Behandlung gemacht werden soll, ist unter diesen Verhältnissen eine überaus schwierige und von subjektiven Momenten abhängig. Eine gewisse Aussicht, daß eine Neubildung an der erwarteten Stelle gefunden wird, und daß mit ihrer Entfernung Heilung bezw. eine an Heilung grenzende Besserung erzielt wird, ist vorhanden. Es kann das aber nur als möglich, nicht als wahrscheinlich und jedenfalls nicht als sicher bezeichnet werden.

Auf der anderen Seite ist die Operation mit einer gewissen Lebensgefahr verbunden, aber diese ist nicht groß, wenn Horsley die Operation ausführt.

Wird eine Neubildung nicht gefunden, so kann die Operation für den Verlauf irrelevant sein: sie kann aber auch eine Steigerung der Beschwerden und Erscheinungen verursachen.

Sehr viel kommt darauf an, wie sich der Kranke selbst zu dieser Frage stellt. Ist ihm sein Leben unter den obwaltenden Verhältnissen sehr wertvoll oder steht er auf dem Standpunkt: Entweder Heilung oder Beschleunigung des Verlaufs, eventuell auch mit der Gefahr eines operativen Todes. Es darf ihm dabei auch nicht vorenthalten werden, 1) daß das Leiden — welchen Charakter es auch haben möge — voraussichtlich progressiv verläuft und daß 2) wenn es sich um einen Tumor handelt, die Diagnose zwar im Laufe der Zeit sicherer werden kann, die Chancen für den radikalen Erfolg der Operation aber geringer werden.

B., den 15. Mai 1906."

Mit diesem Bericht kehrte unser Patient zu Horsley zurück und wurde von ihm kurze Zeit darauf am 25. Mai operiert.

Horsley schrieb mir folgendes:

„I am very much obliged to you kindly referring to me in Mr. Schw.'s case. I took the view that it was one of the class of chronic meningitis of which I have seen a good deal in the last few years and which in young subjects at any rate improve very much after laminectomy and thorough washing out of the theca spinalis with sublimate lotion. In Mr. Sch. I found the arachnoid very thickened and opaque and numerous adhesions. His wound has now healed and I have very little doubt that he will make a good recovery etc."

Ich habe nun den Patienten circa 3 Monate nach der Operation — am 20. August d. J. — wieder untersucht und den Zustand ganz unverändert gefunden. Für mich unterliegt es deshalb keinem Zweifel, daß hier von vornherein ein intramedulläres Rückenmarksleiden bestand, daß die umschriebene Meningitis eine rein akzidentelle Bedeutung hatte und mit ihrer Beseitigung dem Patienten nicht viel genützt werden konnte.

Es handelt sich also um eine Explorativoperation mit einem negativen Ergebnis, die aber — und das ist das Wichtigste — dem Patienten nichts geschadet hat.

Es ist gewiß zuzugeben und geht auch aus meinem Bericht hervor, daß die Annahme einer extramedullären Geschwulst hier auf schwachen Füßen stand. Aber die Erfahrung, die ich z. B. im Falle Nr. 7 gemacht hatte, hat doch

gezeigt, daß einer ganz ähnlichen Symptomatologie eine extramedulläre Neubildung zu Grunde liegen k a n n.

Dazu kam nun in dem vorliegenden Falle die subjektive Stellungnahme des Kranken zu der Operationsfrage. Der sehr energische und verzweifelte Kranke verlangte dringend den Weg zu betreten, der auch nur einen Schimmer von Hoffnung auf Genesung bot. Als er zum zweiten Male zu mir kam, war ihm die Operation schon von anderer und zwar sehr autorativer Seite empfohlen. Da hielt ich mich nach langem Zaudern nicht mehr für berechtigt, einen völlig ablehnenden Standpunkt einzunehmen. —

Ich bezweifle ja nicht, daß wir in der Differentialdiagnose auch auf diesem Gebiete immer weiter vorwärts kommen werden und daß wir künftig, wenn uns derartige Fälle, wie die in Beobachtung 13, 14, 15 geschilderten, unter Augen treten, zu einer von vornherein bestimmten Ablehnung der Operation gelangen werden. Einstweilen fehlt uns aber noch diese volle Sicherheit des Urteils und so werden wir die explorative Laminektomie nicht ganz umgehen können.

Ich fasse — entsprechend meinem Referate — diese Beobachtungen in folgende Schlußsätze zusammen:

1. Es unterliegt keinem Zweifel mehr, daß bei den Krankheitszuständen, die die typische Symptomatologie des Rückenmarkhauttumors bieten, die chirurgische Behandlung dringend indiziert ist. Beschränkt man sich auf diese Fälle, so ist schon nach den jetzigen Erfahrungen in circa 50% auf einen Heilerfolg zu rechnen, der ein um so vollkommener sein wird, je früher der Eingriff vorgenommen wird. Wenn auch immer noch ein großer Prozentsatz der mit positivem Resultat Operierten an Shoc und namentlich an Meningitis zugrunde geht, so steht es doch durchaus zu erhoffen, daß mit der sich mehr und mehr vertiefenden Erfahrung der Chirurgen diese Folgezustände immer seltener werden.

2. Auch bei typischer Symptomatologie sind diagnostische Fehler nicht immer zu vermeiden, indem das Bild des extramedullären Tumors einmal durch Wirbelleiden (insbesondere Wirbelgeschwülste) vorgespiegelt als auch ausnahmsweise durch einen lokalisierten meningitischen

Prozeß oder durch die intramedulläre Neubildung vorgetäuscht werden kann. Jedenfalls verdient es alle Beachtung, daß die Differentialdiagnose zwischen dem extramedullären Tumor einerseits, dem intramedullären und den Wirbelsäulegeschwülsten andererseits nicht immer eine sichere ist, wie das besonders die Kasuistik Nonnes (vergl. die Abhandlung von Stertz) lehrt.

3. Unter den Formen der lokalisierten Meningitis, die das Krankheitsbild des extramedullären Tumors täuschend nachahmen können, verdient die von mir und Krause beschriebene Meningitis serosa spinalis ein besonderes Interesse. Es muß aber hervorgehoben werden, daß es sich da noch um einen nicht genügend fundierten Begriff handelt, daß es noch an präzisen und völlig abgeschlossenen Beobachtungen fehlt, die die Existenz, die Pathogenese dieses Leidens dartun und seine Beziehung zur Symptomatologie in durchsichtiger Weise erläutern.

4. Die Symptomatologie der extramedullären Rückenmarksgeschwülste ist sehr häufig eine atypische. Eine große Anzahl der chirurgisch heilbaren Neubildungen würde also dieser Behandlung entzogen werden, wenn die Grenzen der Indikationen nicht weiter gesteckt würden. Es muß somit die Berechtigung der explorativen Laminektomie unbedingt anerkannt werden. Gewiß soll sie nur ausnahmsweise und auf Grund sorgfältigster Erwägungen bei deutlicher Progredienz des Leidens in differential-diagnostisch schwierigen Fällen und zwar dann vorgenommen werden, wenn unter den verschiedenen Möglichkeiten die Annahme einer extramedullären Geschwulst ein gewisses Maß von Wahrscheinlichkeit besitzt.

Eins muß aber unter diesen Verhältnissen besonders verlangt werden, daß bei unsicherer Allgemeindiagnose die Niveaudiagnose eine möglichst bestimmte ist, damit der probatorische Eingriff ein möglichst beschränkter bleibt und kein wesentliches periculum vitae mit sich bringt.

5. Die explorative Laminektomie soll nicht an der Dura Halt machen, da die extramedulläre intradurale Neubildung vor Eröffnung der Dura entweder gar nicht

oder doch nicht immer sicher zu erkennen und zu beurteilen ist. Nur in einem Teil unserer Fälle ließ sich die Geschwulst schon durch die Dura hindurch mittels des Auges oder des tastenden Fingers erkennen.

Daß die explorative Laminektomie bei negativem Ergebnis, d. h. bei dem Vorhandensein eines intramedullären Prozesses dem Kranken nichts zu schaden braucht, wird sowohl durch Beobachtungen, die ich selbst angestellt, als auch durch die von Stertz, Putnam-Warren u. A. mitgeteilten Fälle dargetan.

6. Die Annahme eines sogenannten Pseudotumors des Rückenmarks schwebt noch in der Luft, desgleichen die der spontanen Rückbildung der Rückenmarksgewächse. —

Nachtrag. Die Prognose dieser schweren Eingriffe am zentralen Nervensystem hängt von verschiedenen Faktoren ab, zu denen auch das Alter, die Konstitution, vielleicht selbst die Rasse gehört.

Mir ist es besonders aufgefallen, daß unter allen meinen Kranken — unter denen fast jedes Alter und sehr verschiedene Nationen vertreten sind, die jüdischen Bewohner von Polen und Rußland sich am wenigsten widerstandsfähig gegen diese Operationen zeigten und fast durchweg ihr Leben dabei einbüßten. Gewiß kann der Zufall dabei im Spiele gewesen sein. Aber es ist doch zu bedenken, ob nicht der durch Kampf und Abhetzung geschwächte Organismus und namentlich die dadurch bedingte — und vielleicht schon von Haus aus bestehende — Unterwertigkeit des Nervensystems diese mangelhafte Widerstandsfähigkeit verursacht. —

MEDIZINISCHER VERLAG VON S. KARGER IN BERLIN NW. 6.

Anton, Prof. Dr. G. in Halle. Über den **Wiederersatz der Funktion bei Erkrankungen des Gehirns.** 8°. Mk. —,80.

Bruns, Prof. Dr. L. in Hannover. Die **Geschwülste des Nervensystems.** Hirngeschwülste, Rückenmarksgeschwülste, Geschwülste der peripheren Nerven. Eine klinische Studie. Gbd. Mk. 13,—.

Cassirer, Priv.-Doz. Dr. R. in Berlin. Die **vasomotorisch-trophischen Neurosen.** Eine Monographie. Mit einem Vorwort von Prof. H. Oppenheim. Lex 8°. Br. Mk. 14,—, gbd. Mk. 15,60.

— **Tabes und Psychose.** Eine klinische Studie. Lex.-8°. Mk. 4,—.

Cohn, Dr. Toby in Berlin. Leidfaden der **Elektrodiagnostik** und Elektrotherapie. Für Praktiker und Studierende. Dritte Auflage. Mit 53 Abbild. im Text u. 6 Tafeln. Lex.-8°.
Br. Mk. 4,40, gbd. Mk. 5,40.

- Die **palpablen Gebilde des normalen menschlichen Körpers und deren methodische Palpation.** Nach eigenen Untersuchungen an der Leiche und am Lebenden. I. Abteil. **Obere Extremität.** Lex.-8°. Mit 21 Abbildungen. Mk. 5,60.

Diehl, Dr. Aug. in Lübeck. Zum **Studium der Merkfähigkeit.** Experimental-psychologische Untersuchung. Mit einem Vorwort von Prof. Dr. Aug. Forel. Mk. 1.—.

Flatau, Dr. E. in Warschau. **Atlas des menschlichen Gehirns und des Faserverlaufes.** Mit einem Vorwort von Prof. Dr. E. Mendel. Zweite Auflage. Gr.-4°. Mit 15 Tafeln (Lichtdruck, Lithographie und Heliogravure). Br. Mk. 24,—, gbd. Mk. 28,—.

Für die Besitzer der ersten Auflage ist erschienen:

— Supplement zur I. Auflage enth. **Mikroskopischen Teil.** Gr.-4°. Mit 7 Tafeln in Lichtdruck, Lithographie und Heliogravure. Mk. 12,—.

— und Priv.-Doz. Dr. L. Jacobsohn in Berlin. Handbuch der **Anatomie und vergleichenden Anatomie des Zentralnervensystems der Säugetiere.** Band I. Makroskopischer Teil. Lex.-8°. Mit 126 Abbildungen im Text und 22 Abbildungen auf 7 Tafeln. Br. Mk. 22,—, gbd. Mk. 25,—.

MEDIZINISCHER VERLAG VON S. KARGER IN BERLIN NW. 6.

MEDIZINISCHER VERLAG VON S. KARGER IN BERLIN NW. 6.

Foerster, Priv.-Doz. Dr. O. in Breslau. Die **Kontrakturen bei den Erkrankungen der Pyramidenbahn.** Lex.-8°. Mk. 1,60.

Freud, Prof. Dr. S. in Wien. Zur **Psychopathologie des Alltagslebens.** (Vergessen, Versprechen, Vergreifen) nebst Bemerkungen über eine Wurzel des Aberglaubens. Lex.-8°. Mk. 3,—.

— **Bruchstück einer Hysterie-Analyse.** Lex.-8°. Mk. 2,50.

Kaes, Dr. Th. in Hamburg. Zur **pathologischen Anatomie der Dementia paralytica.** Lex.-8°. Mk. 5,—.

Koeppen, Prof. Dr. M. in Berlin. Sammlung von **gerichtlichen Gutachten aus der psychiatrischen Klinik der Kgl. Charité zu Berlin.** Mit einem Vorwort von Geh. Rat Prof. Dr. Jolly. Lex.-8°. Br. Mk. 15,—, gbd. Mk. 16,—.

Liepmann, Prof. Dr. H. in Berlin. Das **Krankheitsbild der Apraxie (motorischen Asymbolie)** auf Grund eines Falles von einseitiger Apraxie dargestellt. Gr. 8°. Mit 2 Abbildungen. Mk. 2,—.

— Der **weitere Krankheitsverlauf bei dem einseitig Apraktischen** und der Gehirnbefund auf Grund von Serienschnitten. Lex.-8°. Mit 12 Abbildungen im Text und 4 Tafeln. Mk. 2,—.

— Über **Störungen des Handelns bei Gehirnkranken.** 8°. Mk. 2,50.

Loevegren, Dr. E. in Helsingfors. Zur Kenntnis der **Poliomyelitis anterior acuta** und **subacuta s. chronica.** Klinische und pathologisch-anatomische Studien. Lex.-8°. Mit 2 Abbildungen im Text und 2 Tafeln. Mk. 3,50.

Nonne, Oberarzt Dr. Max in Hamburg. **Syphilis und Nervensystem.** 17 Vorlesungen. Lex.-8°. Mit 42 Abbildungen. Br. Mk. 14,—, gbd. 15,60.

Peritz, Dr. Georg in Berlin. **Bulbär- und Pseudobulbärparalysen im Kindesalter.** Gr. 8°. Mk. 6,—.

Pick, Prof. Dr. A. in Prag. Beiträge zur **Pathologie** und **pathologischen Anatomie des Centralnervensystems** mit Bemerkungen zur normalen Anatomie desselben. Lex.-8°. Mit 205 Abbildungen. Mk. 12,—.

MEDIZINISCHER VERLAG VON S. KARGER IN BERLIN NW. 6.

MEDIZINISCHER VERLAG VON S. KARGER IN BERLIN NW. 6.

Pollack, Dr. B. in Berlin. Die **Färbetechnik des Nervensystems.** Dritte Auflage Lex.-8°. Br. Mk. 3,50, gebd. Mk. 4,50.

Schuster, Priv-Doz. Dr. P. in Berlin. Die **Untersuchung** und **Begutachtung bei traumatischen Erkrankungen des Nervensystems.** Ein Leitfaden für Praktiker. Mit einem Vorwort von Prof. Dr. E. Mendel. 8°. Mk. 4,—.

Schwarz, Prof. Dr. O. in Leipzig. Die Bedeutung der **Augenstörungen für die Diagnose der Hirn- und Rückenmarkskrankheiten.** Für Ärzte, besonders Neurologen und Ophthalmologen. 8°. Br. Mk. 2,50, gbd. Mk. 3,50.

Stelzner, Dr. H. in Berlin. **Analyse von 200 Selbstmordfällen** nebst Beitrag zur Prognostik der mit Selbstmordgedanken verknüpften Psychosen. Mit einem Vorwort von Prof. Dr. Th. Ziehen. Mit zahlreichen Tabellen. Lex.-8°. Mk. 4,—.

Storch, Priv.-Doz. Dr. E. in Breslau. Versuch einer **psychophysiologischen Darstellung des Bewußtseins,** zugleich ein Beitrag zur Lehre von der Funktion der Großhirnrinde, unter Berücksichtigung ihrer muskulären Komponente. Lex.-8°. Mit 27 Abbildungen. Mk. 4,—.

Wickmann, Dr. J. in Stockholm. Studien über **Poliomyelitis acuta.** Zugleich ein Beitrag zur Myelitis acuta. Lex.-8°. Mit 8 Tafeln. Mk. 6,—.

Windscheid, Prof. Dr. F. in Leipzig. **Neuropathologie und Gynaekologie.** Eine kritische Zusammenstellung ihrer physiologischen und pathologischen Beziehungen. Gr.-8°. Mk. 3,—.

MEDIZINISCHER VERLAG VON S. KARGER IN BERLIN NW. 6.

Comenius-Druckerei, Lissa i. P.

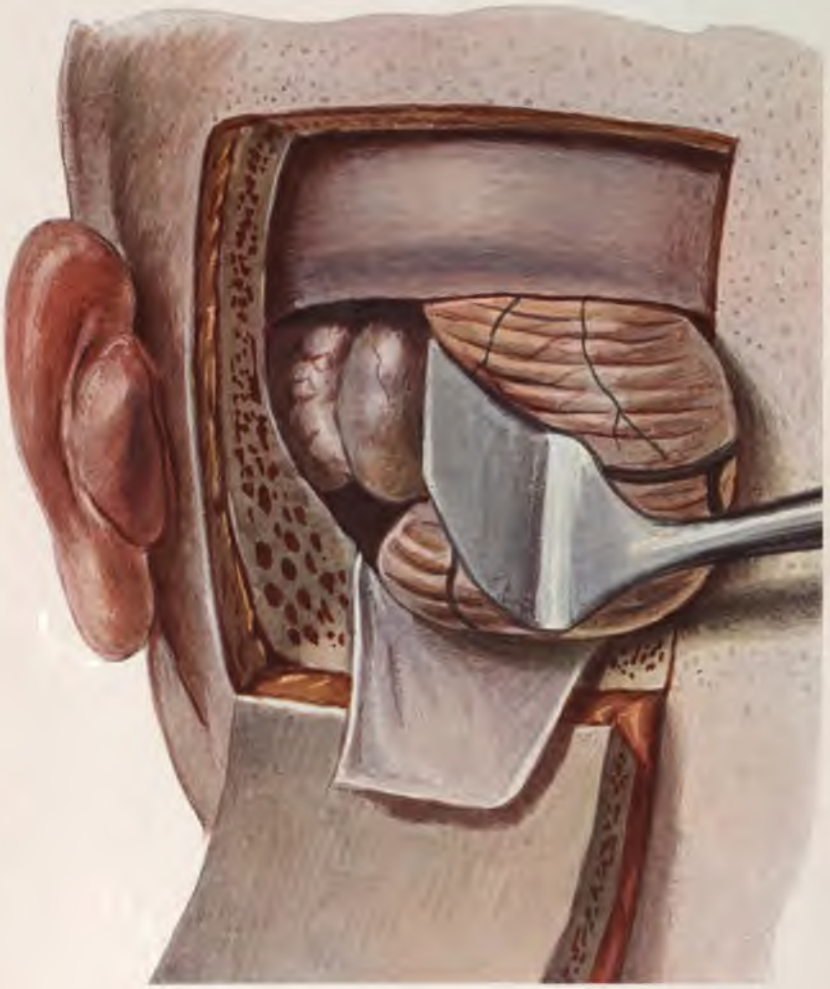

*Fig. 1*

*Fig. 3*

*Fig. 2*

*Fig. 4*

Fig. 5

Fig. 6

Fig. 7

Lichtdruck: Herrmann Hadorn & Sie

Fig. 8

Fig. 9

Fig. 10

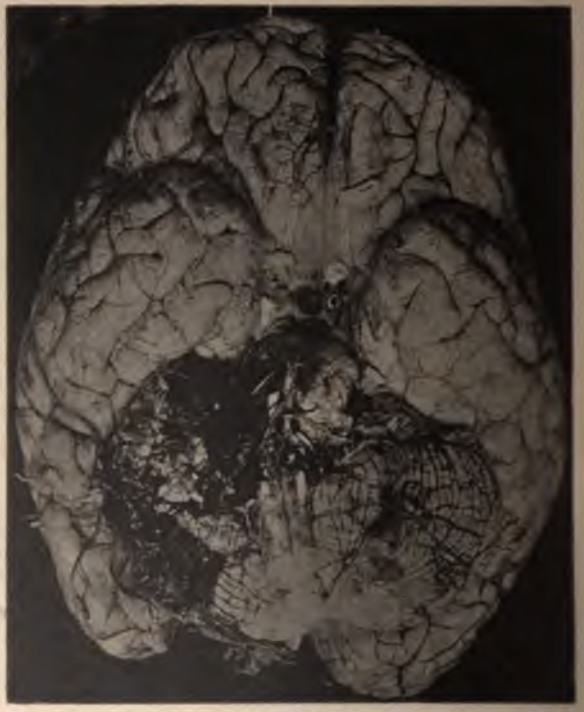

Fig. 11

Fig. 12

Fig. 16

Fig. 13

Fig. 14

erlin NW. 6

Lichtdruck: Herrmann Haberitt & Co., B

LANE MEDICAL LIBRARY

To avoid fine, this book should be returned on or before the date last stamped below.

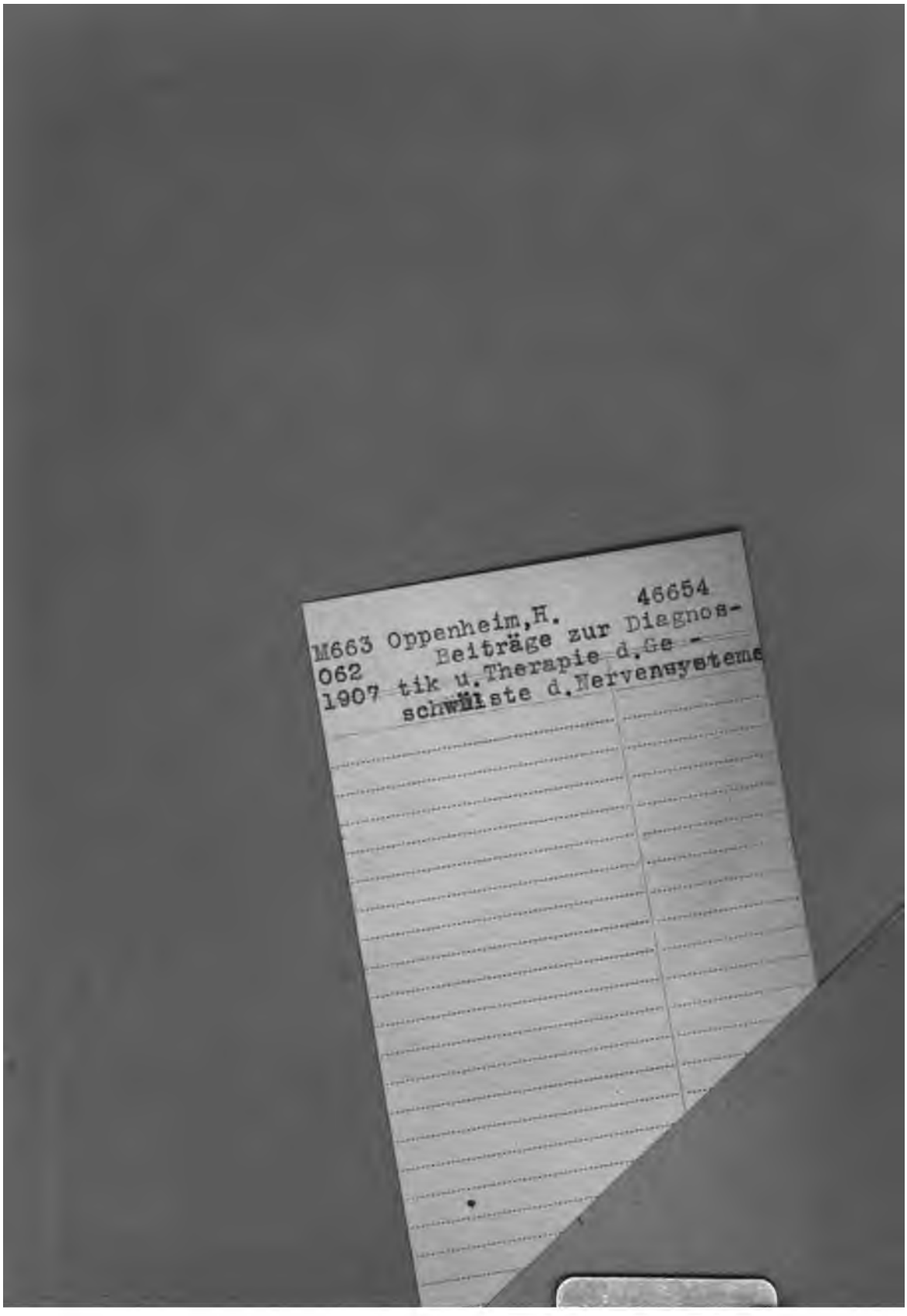
M663 Oppenheim,H. 46654
062 Beiträge zur Diagnos-
1907 tik u.Therapie d.Ge -
schwülste d.Nervensysteme